

هیستومورفومتری پوست ناحیه باله پستی و ساقه دمی در

ماهی شیربت (*Barbus grypus*)

- زهرا بصیر: دانشکده دامپزشکی، دانشگاه شهید چمران اهواز، صندوق پستی: ۱۴۵
 - حسن مروتی*: دانشکده دامپزشکی، دانشگاه شهید چمران اهواز، صندوق پستی: ۱۴۵
 - محمود خاکساری مهابادی: دانشکده دامپزشکی، دانشگاه شهید چمران اهواز، صندوق پستی: ۱۴۵
 - مهرزاد مصباح: دانشکده دامپزشکی، دانشگاه شهید چمران اهواز، صندوق پستی: ۱۴۵
 - رحیم عبدی: دانشکده علوم دریایی، دانشگاه علوم و فنون دریایی خرمشهر صندوق پستی: ۶۶۹
- تاریخ دریافت: آذر ۱۳۸۹ تاریخ پذیرش: فروردین ۱۳۹۰

چکیده

پوست بدلیل نقش محافظتی از اندامهای داخلی بدن ماهی، حفظ تنظیم اسمزی و بعنوان شاخصی در تعیین سلامت ماهی می باشد. در مطالعات هیستومورفومتری به کمک میکروسکوپ نوری از پوست ناحیه باله پستی قسمت بالایی، میانی و پایینی همچنین ساقه دمی ۲۰ عدد ماهی شیربت نمونه‌هایی به ضخامت ۵ میلی‌متر تهیه و در محلول تثبیت کننده بوئن قرار داده شد و سپس به روش استاندارد بافت‌شناسی، برش‌هایی به ضخامت ۵ تا ۶ میکرومتر، تهیه و مورد رنگ آمیزی هماتوکسیلین-انوزین (H&E) و اسید پرئودیک شیف (PAS) قرار گرفتند. براساس نتایج هیستولوژی پوست این نواحی از دو طبقه شامل اپیدرم با سلولهای متفاوت و درم که روی بافت همبند سست بنام هیپودرم قرار گرفته، تشکیل شده است. همچنین براساس مطالعات هیستومتری می‌توان پوست این نواحی را از لحاظ پراکنش سلولهای مورد مطالعه به نواحی مختلف تقسیم بندی کرد. براساس مطالعه انجام شده بافت پوست در نقاط مورد مطالعه در ماهی شیربت از نظر ساختار میکروسکوپ نوری تفاوت‌هایی مانند عدم وجود جوانه‌های چشایی در ناحیه بالایی، میانی و ساقه دمی با بافت پوست در سایر گونه‌ها را دارد اما دارای شباهت‌هایی نیز می‌باشد که در این تحقیق به آنها پرداخته شده است.

کلمات کلیدی: هیستومورفومتری، پوست، ماهی شیربت



مقدمه

پوست یک ارگان وسیعی می‌باشد که موجود را در مقابل عوامل استرس‌زا و محرک‌های محیطی که باعث اختلال در اعمال فیزیولوژیک اعضاء داخلی بدن می‌شود، حفظ می‌کند (۵). علاوه بر آن پوست در برخی از گونه‌های ماهیان یک اندام فرعی مهم برای تنفس می‌باشد و همچنین در نگهداری و حفظ تعادل آب و مواد معدنی بدن ماهی نیز نقش دارد. در پوست ماهی انواع مختلفی از ساختارهای حسی نیز وجود دارند که اطلاعات محیط را به ماهی منتقل می‌کنند (۶). تنوع مورفولوژیکی و عملکردی بسیار وسیع در جزئیات پوست و ترکیب ساختاری آن در بین گونه‌های مختلف ایجاد شده است تا به نحوی نیاز هر گونه را برآورده سازد (۱۸). با وجود اینکه اختلافات زیادی در جزئیات پوست ماهیان وجود دارد. ساختار عمومی تقریباً در تمام ماهیان مشابه می‌باشد و از دو لایه اصلی تشکیل شده است. اپیدرم که سطح خارجی بدن ماهی را پوشانده و درم که به همراه لایه زیر خود به نام هیپودرم لایه داخلی را تشکیل می‌دهد. ضخامت پوست و هر یک از لایه‌های تشکیل دهنده آن در بین گونه‌های مختلف ماهیان و حتی در داخل یک گونه متفاوت می‌باشد و با سن، فصل، مرحله سیکل جنسی، محل قرارگیری آن روی بدن و شرایط محیطی ارتباط دارد (۱۴ و ۱۶). در یک ماهی ضخامت پوست در نواحی مختلف بدن نیز متفاوت می‌باشد. بطور کلی پوست ماهیان استخوانی از ۵ لایه تشکیل شده که بترتیب از خارج به داخل شامل: کوتیکول، اپیدرم، غشاء پایه، درم و هیپودرم می‌باشد (۱۵). از آن جایی که بدلیل کثرت گونه‌های ماهی و تفاوت‌های زیادی که در بافت‌ها و اندام‌های مختلف آنها وجود دارد، بررسی آناتومی و بافت‌شناسی یک گونه را نمی‌توان به سایر گونه‌ها تعمیم داد و بدلیل آنکه از نمونه‌های پوست برای تشخیص بسیاری از بیماری‌ها در آزمایشات سیتولوژی استفاده می‌شود و تنوع مورفولوژیکی زیادی در ساختمان بافت‌شناسی پوست در گونه‌های مختلف وجود دارد. نظر به اینکه تاکنون درخصوص ساختمان طبیعی پوست ماهی شیربت گزارشی در دسترس نمی‌باشد، بنابراین این تحقیق با هدف تعیین و شناسایی هیستومورفولوژی و هیستومتری پوست قسمت‌های مختلف ناحیه بدن در قسمت باله پشتی و ساقه دمى ماهی شیربت انجام گرفت. لازم به یادآوری است که این گونه از نظر اقتصادی در منطقه جنوب کشور بسیار حائز اهمیت بوده و سهم عمده‌ای از صادرات به کشورهای حوزه خلیج فارس را بخود اختصاص می‌دهد.

مواد و روشها

برای این منظور از هر دو جنس ۲۰ عدد ماهی شیربت به ظاهر سالم و بالغ از مرکز توسعه ماهیان آبهای داخلی خوزستان صید گردید و بصورت زنده به آزمایشگاه بافت‌شناسی دانشکده دامپزشکی دانشگاه شهید چمران منتقل گردیدند. ابتدا ماهیان به روش ضربه بیهوش شده و فرم بدن، باله‌ها، رنگ و وضعیت پوست در نواحی مختلف بدن مورد بررسی قرار گرفت تا هیچگونه عارضه‌ای در نواحی مورد مطالعه وجود نداشته باشد که با تحقیق مورد نظر تداخل پیدا کند. برای مطالعات میکروسکوپی، بلافاصله نمونه‌هایی به ضخامت حداکثر ۵/۰ سانتیمتر از پوست ناحیه باله پشتی قسمت بالایی، میانی و پایینی و ساقه دمى برداشته شد و پس از تثبیت در فرمالین ۱۰ درصد به روش معمول تهیه مقاطع بافتی، برش‌هایی به ضخامت ۵ تا ۶ میکرومتر تهیه و مورد رنگ آمیزی معمول هماتوکسیلین-انوزین (H&E) و اسید پریودیک شیف (PAS) قرار گرفتند (۷ و ۸). در این مرحله، برای مطالعه مقاطع میکروسکوپی ساختار بافت‌شناسی پوست از نظر لایه‌های تشکیل دهنده یعنی اپیدرم، درم و هیپودرم و سلولهای تشکیل دهنده آنها شامل: سلولهای پوششی، جامی شکل، گریزی شکل و جوانه‌های چشایی پوست و ساختارهای ضمیمه آنها شامل: رشته‌ها، سلولها، رنگدانه‌ها بوسیله میکروسکوپ نوری مورد مطالعه قرار گرفتند. همچنین میانگین داده‌های بدست آمده با استفاده از نرم‌افزار SPSS و با کمک آزمون آنالیز واریانس (ANOVA) و سپس آزمون توکی مورد تجزیه و تحلیل آماری قرار گرفتند.

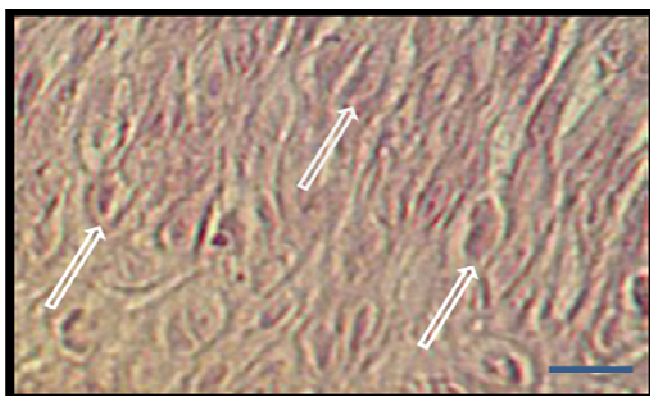
نتایج

نتایج هیستومورفولوژی حاصل از این تحقیق نشان داد که پوست ناحیه باله پشتی و ساقه دمى برغم وجود اختلاف ساختاری از دو طبقه شامل اپیدرم و درم تشکیل شده که روی بافت همبند سست بنام هیپودرم قرار گرفته است. در ناحیه اپیدرم در نواحی ساقه دمى و باله پشتی متشکل از سلولهای پوششی از نوع سنگفرشی مطبق شاخی نشده با ضخامت متفاوت در بخشهای مختلف از نوع اپیدرمی، سلولهای جامی شکل، سلولهای گریزی شکل، جوانه‌های چشایی در نواحی شکمی و ساقه دمى و مویرگهای خونی مشاهده گردید. سلولهای جامی شکل در لایه‌های میانی تا خارجی تر اپیدرم که در رنگ‌آمیزی هماتوکسیلین-انوزین سیتوپلاسمی روشن و در رنگ‌آمیزی اسید پریودیک شیف سیتوپلاسمی به رنگ روشن تا ارغوانی داشتند.

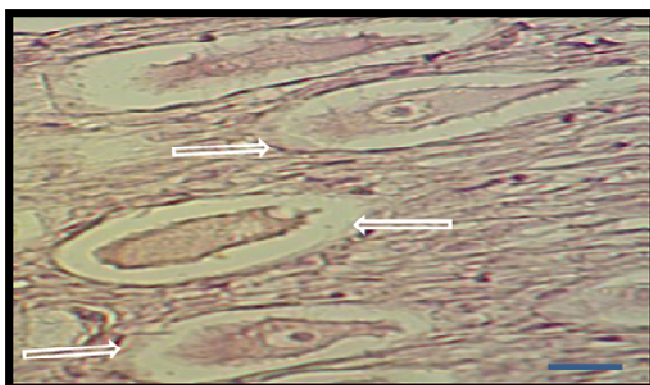


سستی از رشته‌های کلاژن به همراه عناصر سلولی می‌باشد که سلولهای رنگدانه‌ای نیز در آن مشاهده گردید که بصورت دو تا سه ردیف و بصورت پراکنده در سراسر طول درم قرار گرفته بود. لایه رتیکولر بصورت یک بافت همبند سخت نامنظم که دستجات کلاژن بصورت لایه‌های موازی و متراکم در کنار همدیگر قرار گرفته و عناصر سلولی کمتری در آن مشاهده گردید. در زیر درم هیپودرم مشاهده گردید که بصورت یک بافت همبند سست که روی بافت عضلانی مخطط قرار گرفته بود. لازم به یادآوری می‌باشد که در نواحی پشتی و میانی در ناحیه باله پشتی و ساقه دمی جوانه‌های چشایی مشاهده نگردید. همچنین در ناحیه میانی و ساقه دمی در داخل بافت همبند زیر اپیدرم مجاری قابل مشاهده‌ای بود که مربوط به کانال خط جانبی و بصورت بیضی شکل نمایان بودند (اشکال ۱ تا ۵).

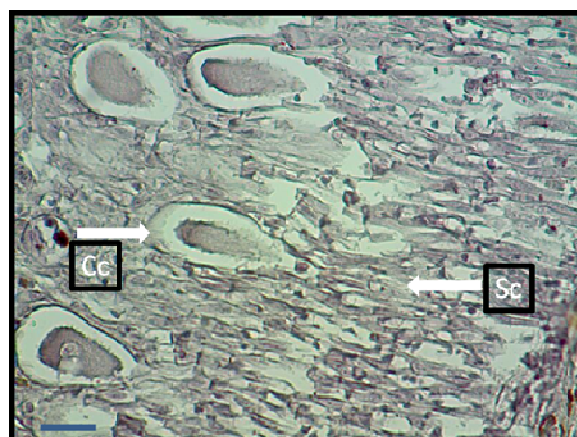

این سلولها دارای هسته‌ای هتروکروماتین، کشیده و چسبیده به قاعده بودند. این سلولها در لایه‌های میانی اپیدرم کروی و در لایه‌های سطحی‌تر معمولاً دارای اشکالی بزرگتر و کشیده بودند. سلولهای گریزی شکل دارای اشکال بزرگ و حجیم که در لایه‌های عمقی و میانی اپیدرم مشاهده شدند و نسبت به رنگ اسید پرپودیک شیف پاسخ منفی دادند. این سلولها دارای سیتوپلاسمی روشن که برخی از آنها دارای واکوئول و هسته‌ای بزرگ که تقریباً در مرکز سلول قرار داشتند. علاوه بر این سلولها ساختارهایی کشیده و بیضی شکل بنام جوانه‌های چشایی که بوسیله منفذ به سطح پوست باز می‌شدند. این ساختارها دارای سلولهای قاعده‌ای، سلولهای روشن با هسته روشن و یوکروماتین و سلولهای تیره با هسته هتروکروماتین که دارای سیتوپلاسمی کشیده بودند. در زیر اپیدرم، درم واقع شده است که خود از دو لایه اسفنجی و رتیکولر تشکیل شده بود. لایه اسفنجی شبکه



شکل ۱: سلولهای خاردار با هسته و سیتوپلاسم کشیده (H&E x40)



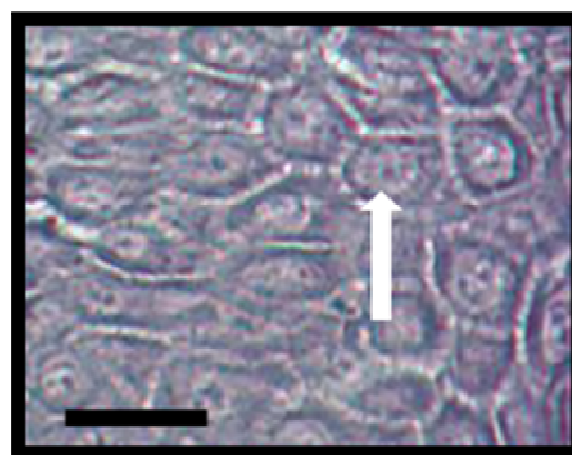
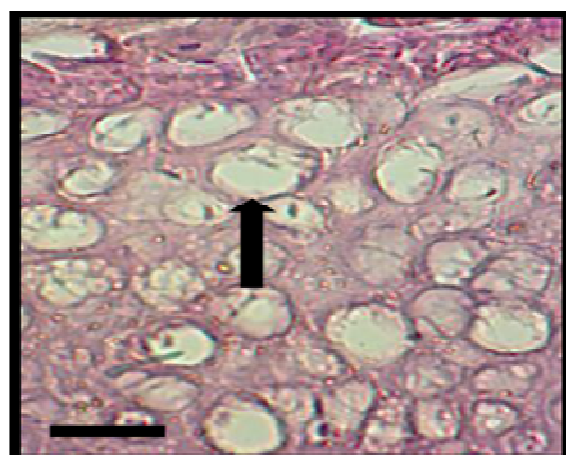
شکل ۲: سلولهای گریزی شکل که دارای سیتوپلاسم روشن در اطراف هسته و در بعضی از سلولها هستک مشخص پدیدار می‌باشد (H&E x40)



شکل ۴: جوانه چشایی (Tb)، غشا پایه (Bm) و انتهای عصبی این جوانه

شکل ۳: سلولهای خاردار در سمت راست و سلولهای گریزی در سمت چپ

(PAS×40) (Tb: Taste bud, Bm: Basement membrane) (PAS,×40) (Sc: Spinous cell, Cc: Club cell)



شکل ۵: سلولهای موکوسی در سمت راست (H&E,×40) و در سمت چپ که به شدت به رنگ پاس پاسخ مثبت داده‌اند (PAS×40)

شیربیت از نظر تعداد این سلولها با هم متفاوت است و براساس تعداد جوانه‌های چشایی به یک ناحیه، تعداد سلولهای گریزی شکل به دو ناحیه و براساس تعداد سلولهای جامی شکل به چهار ناحیه متفاوت تقسیم می‌شوند. این نتایج با استفاده از نرم‌افزار SPSS و با کمک آزمون آنالیز واریانس (ANOVA) و سپس آزمون توکی مورد تجزیه و تحلیل آماری قرار گرفتند که نتایج آن در جداول ۱ تا ۵ و نمودار ۱ آورده شده است.

نتایج هیستومتری حاصل از اندازه‌گیری ضخامت اپیدرم حاکی از آن است که پوست ناحیه ساقه دمی و باله پشتی در قسمتهای بالایی، میانی و شکمی به دو ناحیه تقسیم می‌شوند و از این لحاظ با هم متفاوت و یکسان نمی‌باشند ($P < 0.05$). پس از شمارش تعداد سلولهای جامی، گریزی شکل و جوانه‌های چشایی و محاسبه تعداد متوسط آنها در ۱۰۰ میکرومتر و در ده میدان میکروسکوپی در قسمتهای مختلف لام و در نمونه‌های مورد مطالعه در طول اپیدرم در نواحی مختلف مورد مطالعه مشخص شد که پوست ماهی

جدول ۱: میانگین و انحراف معیار فاکتورهای مورد مطالعه به روش هیستومتریک در ده میدان میکروسکوپی با بزرگنمایی یکسان و در ۱۰۰ میکرومتر از طول اپیدرم

فاکتورها	تعداد سلولهای جامی شکل	تعداد سلولهای گری شکل	تعداد جوانه‌های چشایی	ضخامت اپیدرم (میکرومتر)
بالایی تنه	۲۶/۴۰±۲/۳۰۲	۲۴/۲۰±۱/۳۰۴	-----	۸/۲۰±۰/۸۳۳
میانی تنه	۴۴/۶۰±۱/۱۴۰	۳۲/۰۰±۱/۵۸۱	-----	۱۱/۸۰±۰/۸۷۳
پایینی تنه	۱۵/۲۰±۱/۳۰۴	۲۶/۲۰±۱/۴۸۳	۰/۲۰±۰/۴۴۷	۱۰/۰۰±۱/۵۸۱
ساقه دمی	۳۸/۲۰±۰/۸۳۷	۲۹/۶۰±۱/۱۴۰	-----	۱۰/۸۰±۱/۶۷۳

جدول ۲: تقسیم‌بندی پوست نواحی مورد مطالعه در ماهی شیریت براساس ضخامت اپیدرم حاصل از ۱۰ میدان میکروسکوپی با یک بزرگنمایی (براساس آزمون توکی)

موقعیت	گروه	
	۱	۲
بالایی تنه	۸/۲۰	-----
میانی تنه	۱۰/۰۰	۱۰/۰۰
پایینی تنه	۱۰/۸۰	-----
ساقه دمی	۱۱/۸۰	-----

جدول ۳: تقسیم‌بندی پوست نواحی مورد مطالعه در ماهی شیریت براساس تعداد جوانه‌های چشایی حاصل از ۱۰ میدان میکروسکوپی با یک بزرگنمایی (براساس آزمون توکی)

موقعیت	گروه
بالایی تنه	-----
میانی تنه	-----
پایینی تنه	۰/۲۰
ساقه دمی	-----

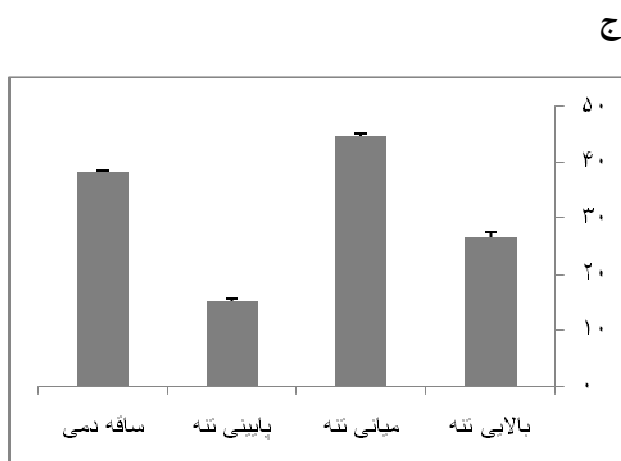
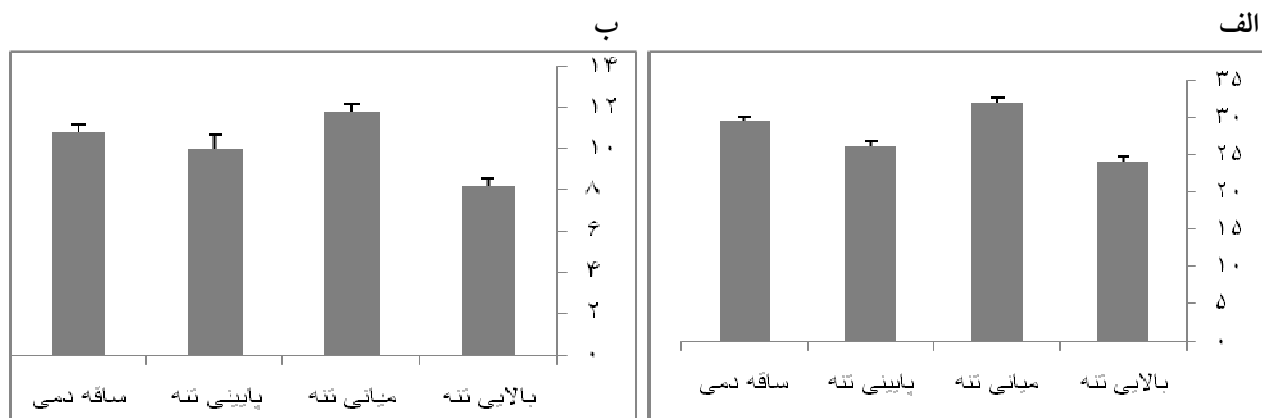
جدول ۴: تقسیم‌بندی پوست نواحی مورد مطالعه در ماهی شیریت براساس تعداد سلولهای گری شکل حاصل از ۱۰ میدان میکروسکوپی با یک بزرگنمایی (براساس آزمون توکی)

موقعیت	گروه	
	۱	۲
بالایی تنه	۲۴/۲۰	-----
میانی تنه	۲۶/۲۰	-----
پایینی تنه	-----	۲۹/۶۰
ساقه دمی	-----	۳۲/۰۰



جدول ۵: تقسیم‌بندی پوست نواحی مورد مطالعه در ماهی شیربیت براساس تعداد سلولهای جامی شکل حاصل از ۱۰ میدان میکروسکوپی با یک بزرگنمایی (براساس آزمون توکی)

گروه				موقعیت
۴	۳	۲	۱	
-----	-----	-----	۲۶/۴۰	بالایی تنه
-----	-----	۴۴/۶۰	-----	میانی تنه
-----	۱۵/۲۰۳	-----	-----	پایینی تنه
۳۸/۲۰۸	-----	-----	-----	ساقه دمى



نمودار ۱: الف) مقایسه ضخامت اپیدرم بر حسب میکرومتر، ب) مقایسه بین تعداد سلولهای گریزی شکل و ج) مقایسه بین تعداد سلولهای جامی شکل

بحث

بر اساس این مطالعه بررسی میکروسکوپی پوست نواحی مورد مطالعه در ماهی شیربت نشان می‌دهد با وجود اختلاف در ساختار بافت‌شناسی، بطور کلی از دو لایه اپیدرم و درم تشکیل شده که روی بافت همبند سستی بنام هیپودرم قرار گرفته است. این یافته توسط سایر محققین که روی گونه‌هایی مانند مار ماهی اروپایی، آزاد ماهیان، گربه ماهی روگامی و سایر گونه‌ها مطالعه شده، ذکر گردیده است (۳). Mukai Ytuzan و همکاران (۲۰۰۸) نشان دادند که اپیدرم پوست در ناحیه بدن در ماهیان استخوانی یک اپی‌تلیوم سنگفرشی مطبق غیرشاخی می‌باشد که ضخامت آن از سه تا پنج لایه سلول و گاهی بیشتر تجاوز می‌کند. در تحقیق حاضر نیز در نواحی مورد مطالعه بویژه در ناحیه شکمی تعداد لایه‌ها در بیشتر نواحی متشکل از پنج لایه سلولی بود. همچنین پوست متشکل از سلول‌های زنده و فاقد لایه حفاظتی کوتیکول می‌باشد. تفاوت پوست ماهی از پوست سایر مهره‌داران بطور برجسته در سطح آن می‌باشد، جایی که سلولهای اپیدرمی زنده در تماس با محیط آب و فاقد ترشح کوتیکول اما حاوی موکوس هستند (۱۷). طبق نتایج این تحقیق در سطحی‌ترین لایه پوست ماهی شیربت در نواحی مورد مطالعه، سلولهای سطحی اپیدرم همراه با سلولهای ترشح‌کننده موکوس وجود داشت، اما لایه حفاظتی کوتیکول در این ماهیان مشاهده نشد. پراکندگی و محل قرارگیری جوانه‌های چشایی در ماهیان متفاوت است. توزیع و محل قرارگیری جوانه‌های چشایی در ماهی *Garra rufa* توسط Cinar (۲۰۰۷) مورد مطالعه قرار گرفت و مشخص شد که این جوانه‌ها در قسمت‌های مختلف بدن از جمله روی لب‌ها و سطح شکمی قرار گرفته‌اند که با این تحقیق همخوانی دارد. Cinar (۲۰۰۷) نشان داد که سلولهای موکوسی موجود در نواحی مختلف پوست مسئول ترشح گلیکوپروتئین‌های اولیه (موکوس) هستند و تشکیل یک آستر محافظ لزجی را روی بدن ماهی می‌دهند. موکوس بسیار زیاد که در قسمت‌های مورد مطالعه مشاهده گردید نیز محصول ترشح سلولهای موکوسی در نواحی مورد مطالعه در ماهی شیربت می‌باشد. وظایفی را که می‌توان به این آستر نسبت داد شامل کاهش کشش یا اصطکاک، گریز از شکار و جدا کردن سلول‌های اپی‌تلیال سطحی از باکتری‌ها است. Yonkos و همکاران (۲۰۰۰) نشان دادند که ضخامت اپیدرم در قسمت‌های مختلف بدن ماهی کپور قنات متفاوت بوده و اپیدرم سطح پشتی بیشترین ضخامت و دارای ده تا پانزده لایه سلول می‌باشد که با مطالعه اخیر روی اپیدرم پوست ناحیه میانی و ساقه دمی در ماهی شیربت همخوانی دارد. ایمنولوگولین‌ها نیز همچنین در موکوس حضور دارند و یک سطح محافظ اضافی علیه عفونت‌ها را ایجاد می‌کنند. بعلاوه، پوست شامل لوکوسیت‌ها و

ماکروفاژهای سرگردان نیز هست. Carlos و همکاران (۱۹۹۴) بر اساس مطالعات خود بیان کردند، در ماهیانی که فاقد لایه کوتیکول هستند، عملکرد حفاظتی این لایه بوسیله ترشح موکوس جبران می‌شود. راسته کپور ماهی شکلان، راسته اسبله ماهی شکلان، راسته کاراسین شکلان، راسته خامه ماهی شکلان سلول‌های اپیدرمی اتوزینوفیلیکی (اسیدوفیلیک) بزرگی دارند که مواد ترساننده را در هنگام محاصره آزاد می‌کنند. انواع دیگر سلول‌ها نیز ممکن است وجود داشته باشند مانند: سلول‌های حسی، سلول‌های غده‌ای و همچنین سلول‌های پیچیده دانه‌دار، به همراه نقش متنوع دیگری، که درک آنها همیشه میسر نیست. در خانواده Mormyridae اپیدرم گیرنده الکتریکی شامل سه لایه است: سلول‌های چند وجهی سطحی، سلول‌های پهن لایه میانی و لایه چند وجهی قاعده‌ای (۱). لاروهای تعدادی از خانواده تفریح ماهیان روی سرشان یک جفت غده دارند که از سلول‌های منشوری موکوسی ساخته شده است. موکوس، PAS مثبت در حفره غده ترشح می‌شود، و بدن ماهی را در تماس با آب سفت می‌کند، بنابراین به لارو جوان اجازه می‌دهد برای چند روز به بستر بچسبد (۱۹). همچنین در یک تحقیق دیگر روی ماهی استخوانی مشخص گردید که قسمت درم شامل دو لایه اسفنجی و فشرده می‌باشد. بطوریکه قسمت ضخیم لایه اسفنجی در قاعده اپیدرم قرار گرفته و در قسمت‌های مختلف بدن تفاوت دارد و شامل رشته‌های رتیکولین و کلاژن، اعصاب، مویرگ‌ها، سلول‌های رنگی و فیبروبلاست‌ها است که با مطالعه حاضر روی ماهی شیربت در ناحیه درم مطابقت دارد. لایه متراکم نسبت به لایه لاکسوم یا اسفنجی بیشتر رشد کرده و بوسیله دسته‌های فشرده شده متراکمی از رشته‌های کلاژن بصورت موازی تا سطح پوست کشیده می‌شوند (۴). در زیر لایه درم یک بافت چربی شل‌تری وجود دارد که معمولاً نسبت به لایه بالایی درم عروقی‌تر است. این لایه هیپودرم نامیده می‌شود (۱۱). هیپودرم یک مکان همیشگی برای ترمیم در هنگام التهاب است (۹). این لایه چربی همراه با عروق خونی و مویرگ‌های فراوان در ماهی شیربت نیز مشاهده گردید. در بسیاری از مناطق پوست، هیپودرم قابل تشخیص نیست و بعضی از محققین معتقدند که این لایه در ماهیان وجود ندارد و این لایه یک قسمت از همان عمق درم است (۶). در مطالعات هیستومتریک پوست نواحی مورد مطالعه در ماهی شیربت نیز تعداد سلولهای جامی شکل، گریزی شکل و جوانه‌های چشایی با هم متفاوت هستند و با توجه به مطالعات انجام گرفته در سایر گونه‌ها که وظایف متعدد و گوناگونی برای آنها ذکر شده است، می‌تواند دلیل توجیهی برای عملکرد هر دسته سلول با توجه به جایگاه قرارگیری آنها در سطح بدن ماهی در گونه مورد نظر باشد (۱۲ و ۱۳).



منابع

- 1- Bancroft, J.K. and Gamble, M., 2002. Theory and practice of histological techniques. Five ed. Churchill Living Stone, London, UK. pp.152-155.
- 2- Carlos, A., Strussmann, F.N. and Takashima, F., 1994. Microscale variation in epidermal thickness, distribution, and size of mucus and Alarm substance cells in the skin of juvenile fancy crap. American Society of Ichthyologists and Herpetologists, 41:956-961.
- 3- Cinar, K., Senol, N. and Kuru, N., 2007. The distribution of taste buds in *Garra rufa*. J. Vet. Med. Ser. C: Anatomia Histologia Embryologia. Vol. 37, No. 1, pp.63-66.
- 4- Ghattas, S.M. and Yani, T., 2010. Light microscope study of the skin of European eel (*Anguilla anguilla*). World J. Fish Mar. Sci., Vol. 2, No. 3, pp.152-161.
- 5- Harvay, R. and Bathy, R.S., 1998. Cutaneous taste buds in cod. J. Fish Bio., Vol. 53, No. 1, pp.138-149.
- 6- Kim, C.H., Park, M.K. and Kang, E.J., 2008. Minute tubercles on the skin surface of larvae in the Korean endemic bitterling, *Rhodeus pseudosericeus*. J. Appl. Ichthyol. 24:269-275.
- 7- Lane, E.B. and Whitear, M., 2008. Sensory structures at the surface of fish skin Lateralis System, Zoo. J. Linnean Soc., Vol. 76, No. (1), pp.19-28.
- 8- Le Guellec, D., Morvan, G. and Sire, J.Y., 2004. Skin development in bonyfish with particular emphasis on collagen deposition in the dermis of the zebrafish (*Danio rerio*), Int. J. Dev. Biol., 48:217-231.
- 9- McKim, J.M. and Lien, G.J., 2001. Toxic response of the skin. In: (D. Schlenk and W.H. Benson eds). Target organ toxicity in marine and freshwater teleosts. Taylor & Francis, 1:151-224.
- 10 - Mukai Ytuzan, A.D., Lim, L.S., Wahid, N., and Sitti Raehanah, M.S., 2008. Development of sensory organs in larvae of African catfish *Clarias gariepinu*. J. Fish Biol., Vol. 73, No. 7, pp.1648-1661.
- 11- Park, J.Y., Kim, I.K. and Kim, S.Y., 2000. Histological study on skin of the amphibious fish, *Periophthalmus modestus*. Korean J. Biol. Sci., 4:315-318.
- 12- Sire J.Y. and Huysseun A., 2003. Formation of skeletal and dental tissues in fish: A compara-tive and evolutionary approach. Biol. Rev., 78: 219-249.
- 13- Sire J.Y. and Akimenko M.A., 2004. Scale development in fish: A review with description of sonic hedgehog (shh) expression in the zebrafish (*Danio rerio*). Int. J. Dev. Biol. 48: 233-247.
- 14- Sivakumar, P., 2000. The composition and characteristics of skin and muscle collagens from a freshwater catfish grown in biologically treated tannery effluent water. J. Fish Biol., Vol. 56, No. 4, pp.999-1012.
- 15- Stoskopf, M.K., 1993. Fish Medicine. W.B. Saunders Co., Philadelphia, USA. pp.31-33.
- 16- Takashi, F. and Hibiya, T., 1994. An Atlas of Fish Histology: Normal and pathological features. Second ed., Collage of Agriculture and Veterinary Medicine, Nihon University, Tokyo, Japan. pp.8-15.
- 17- Yonkos, L.T., Fisher, D.J., Reimschuessel, R. and Kane, A.S., 2000. Atlas of fathead minnow normal histology. An online publication of the University of Maryland Aquatic Pathobiology Center (<http://aquaticpath.umd.edu/fhm>).
- 18- Zaccone, G., 2001. Structure, histochemical and functional aspects of the Epidermis of fishes, Adv. Mar. Biol., 40:253-348.
- 19- Zuchelkowski, E.M., Pinkstaff, C.A. and Hinton, D.E., 2005. General histology and cytology mucosubstance histochemistry in control and acid-stressed epidermis of brown bullhead catfish, *Ictalurus nebulosus* (LeSueur). The Anatomical Record, Vol. 212, No. 4, pp.327-335.

