

## مطالعه هیستومتریک و هیستوشیمیایی سلول‌های موکوسی هشدار دهنده در نواحی مختلف اپیدرم پوست بدن ماهی کپور نقره‌ای (*Hypophthalmichthys molitrix*) بالغ نر و ماده

- **نعیم عرفانی مجد\***: گروه علوم پایه، دانشکده دامپزشکی، دانشگاه شهید چمران اهواز، صندوق پستی: ۱۳۵
- **مهرزاد مصباح**: گروه علوم درمانگاهی، دانشکده دامپزشکی، دانشگاه شهید چمران اهواز، صندوق پستی: ۱۳۵
- **کاوه اسفندیاری**: دانشکده دامپزشکی، دانشگاه شهید چمران اهواز، صندوق پستی: ۱۳۵
- تاریخ دریافت: فروردین ۱۳۹۲ تاریخ پذیرش: شهریور ۱۳۹۲

### چکیده

یکی از سلول‌های اپیدرم پوست بدن ماهی که تحت عوامل استرس‌زای محیطی و بروز بیماری‌ها و آسیب به پوست از خود واکنش نشان می‌دهد سلول‌های موکوسی هشدار دهنده می‌باشند. به منظور مطالعه بافت‌شناسی و تعیین پراکنش این سلول‌ها، تعداد ۱۰ عدد ماهی کپور نقره‌ای بالغ نر و ماده مورد مطالعه قرار گرفت و از پوست نواحی مختلف بدن شامل سر، نواحی پشتی، شکمی و دم، نمونه‌هایی حداکثر به ضخامت ۵ میلی‌متر تهیه گردید و پس از طی روش‌های استاندارد تهیه مقاطع بافتی، برش‌هایی به ضخامت ۵ تا ۶ میکرومتر تهیه و مورد رنگ‌آمیزی عمومی H&E، و رنگ‌آمیزی‌های هیستوشیمیایی PAS و آکسین بلو (AB) با pH ۱ و ۲/۵ قرار گرفتند. تعداد این سلول‌ها در ۱۰۰ میکرومتر از طول اپیدرم هر ناحیه مورد شمارش قرار گرفت. نتایج به دست آمده نشان داد که سلول‌های بیضی شکل و حجیمی به نام سلول‌های موکوسی هشدار دهنده در اپیدرم نواحی مختلف پوست ماهی کپور نقره‌ای وجود دارند. این سلول‌ها در رنگ‌آمیزی‌های هیستوشیمیایی آکسین بلو (AB) با pH ۱ و ۲/۵ واکنش مثبت داشته و به رنگ آبی رنگ‌آمیزی شدند که بیانگر ماهیت اسیدی و سولفات‌دار بودن موکوس ترش‌خی این سلول‌ها می‌باشد. پراکنش این سلول‌ها در نواحی مختلف پوست این ماهی متفاوت بود و بر اساس پراکنش آن‌ها، پوست نواحی مختلف در دو جنس نر و ماده تقسیم گردید: در ماهیان نر بالغ: پوست ناحیه شکمی با  $1/26 \pm 5/40$  عدد دارای بیش‌ترین و پوست ناحیه دم با  $1/19 \pm 0/92$  عدد دارای کم‌ترین تعداد سلول هشدار دهنده در ۱۰۰ میکرومتر از طول اپیدرم بود ولی در ماهیان ماده بالغ: پوست ناحیه سر با  $1/99 \pm 6/06$  عدد دارای بیش‌ترین و پوست ناحیه دم با  $0/44 \pm 0/97$  عدد دارای کم‌ترین تعداد می‌باشد.

**کلمات کلیدی:** هیستومتری، هیستوشیمی، سلول‌های هشدار دهنده، پوست، ماهی کپور نقره‌ای



## مقدمه

البته موکوس وظایف دیگری نیز دارد که عبارتند از: دخالت در تنفس، تنظیم یونی و اسمزی، حرکت، تولیدمثل، ارتباط، تغذیه و ساختن لانه (Subramanian, ۲۰۰۸) مانند گربه‌ماهی به طوری که از ترشحات موکوس والدین در طول ۴-۶ هفته برای تغذیه استفاده می‌کند (Chong, ۲۰۰۵). ماهیت موکوس تولیدشده در سلول‌های اپیدرمی با روش‌های مختلف هیستوشیمی و رنگ‌آمیزی‌های اختصاصی اپیدرم قابل مطالعه و شناسایی می‌باشد (Tripathi و همکاران, ۲۰۰۸). لذا نقش پررنگ اپیدرم، سلول‌های هشداردهنده و موکوس ترشح شده توسط این سلول‌ها در بقا، ایمنی و سلامت ماهیان، اشاره به اهمیت این پژوهش دارد.

## مواد و روش‌ها

در این پژوهش تعداد ۱۰ عدد ماهی کپور نقره‌ای بالغ نر و ماده سالم با میانگین وزنی ۷۰۰۰ گرم ( بالای ۴ سال) در فصل بهار مورد استفاده قرار گرفت. ماهیان از مرکز پرورش ماهی شهید ملکی تهیه و به منظور جلوگیری از اتولیز، پس از صید به‌طور زنده به آزمایشگاه منتقل شدند. در آزمایشگاه پس از توزین و زیست‌سنجی و پس از بررسی ماکروسکوپی (فرم بدن، رنگ و وضعیت پوست نواحی مختلف بدن) به منظور مطالعات میکروسکوپی از پوست نواحی مختلف بدن شامل سر، نواحی پشتی (زیر باله پشتی)، شکمی و دم نمونه‌هایی به ضخامت حداکثر ۵ میلی‌متر تهیه گردید و جهت تهیه مقاطع میکروسکوپی از نمونه‌های مورد نظر از روش معمول تهیه مقاطع بافتی استفاده گردید و بعد از شستشو و آب‌گیری و شفاف‌سازی و آغشتگی به پارافین، برش‌هایی به ضخامت ۵-۶ میکرومتر تهیه و مورد رنگ‌آمیزی عمومی هماتوکسیلین اتوزین (H&E)، رنگ‌آمیزی هیستوشیمیایی، پرئودیک اسیدشیف (PAS) و آلسین بلو (AB) با pH ۱ و ۲/۵ قرار گرفتند. در مطالعات هیستومتریکی تعداد سلول‌های هشداردهنده اپیدرم ماهی کپور نقره‌ای در نواحی مختلف بدن شمارش شده و مورد بررسی مقایسه‌ای قرار گرفتند. جهت مطالعات هیستومتری و تعیین میزان پراکنش سلول‌های هشداردهنده، حداقل پنج برش بافتی از هر نمونه و در هر برش حداقل پنج میدان دید میکروسکوپی با عدسی شیئی ۱۰× و در ۱۰۰ میکرومتر از طول اپیدرم هر ناحیه مورد شمارش و بررسی قرار گرفتند. برای مطالعات هیستومتری از میکروسکوپ نوری مجهز به عدسی دیجیتال Dino Lite و نرم‌افزار Dino Capture ۱

یکی از سلول‌های ترشحی اپیدرم ماهیان که تحت عوامل استرس‌زای محیطی و بروز بیماری‌ها و آسیب به پوست از خود واکنش نشان می‌دهد سلول‌های موکوسی هشدار دهنده می‌باشند. این سلول‌ها معمولاً بزرگ و گرد تا بیضی شکل بوده و یک یا دو هسته مرکزی با هستک‌های مشخص دارند. سلول‌های مذکور توسط دانشمندان و محققین مختلف به نام‌های متنوعی مانند سلول (Leydig cell)، سلول Grosseren schleimzellen، سلول Kolben formige zellen، سلول سرزری کلای فرم Cellules sereuses claviform، سلول کلایوت (Clavate cell)، Schreck stoffzellen، سلول گری (Club cell) و سلول غول‌پیکر (Giant cell) نامگذاری شده‌اند (Roberts, ۲۰۰۱؛ Elliott, ۲۰۰۰). این سلول‌ها معمولاً در لایه‌های میانی اپیدرم واقع شده‌اند و فاقد هرگونه منفذی به سمت سطح اپیدرم هستند (Roberts, ۲۰۰۱). این سلول‌ها در کپورماهیان دارای یک ماده شیمیایی هشداردهنده به نام پترین (petrin) می‌باشند و هنگامی که اپیدرم آسیب ببیند، شکسته می‌شوند و ماده شیمیایی داخل آن‌ها در آب اطراف آزاد می‌شود و غالباً حتی هنگامی که یک جراحت کوچک به سلول‌های اپیدرم شکسته آن‌ها وارد می‌شود، این امر صورت می‌گیرد و دیگر ماهیان از طریق بوییدن این مواد به وجود خطر پی می‌برند و واکنش دفاعی در مقابل عوامل شکارچی از خود نشان می‌دهند. برای مثال، گروهی به‌صورت فشرده در اجتماعات خود جمع می‌شوند، یا به داخل مخفی‌گاه شیرجه می‌زنند یا این‌که بی‌حرکت باقی می‌مانند. دیگر وظایف این سلول‌ها عبارتند از: کمک به التیام جراحات پوست، ترشح مواد شیمیایی که به‌عنوان بازدارنده عوامل شکارچی به حساب می‌آیند یا مواد حفاظتی در مقابل انگل‌ها تولید می‌کنند (Lien و McKim, ۲۰۰۱). سلول‌های هشداردهنده به‌عنوان یکی از سلول‌های اپیدرمی ترشح‌کننده موکوس، در سلامتی ماهی و فراهم نمودن یک پوشش به‌عنوان سدی در مقابل تاخت و تاز و هجوم عوامل بیماری‌زا نقش دارند و این موکوس اولین سد در برابر عوامل آلوده‌کننده پوست بدن ماهی از قبیل باکتری‌ها، قارچ‌ها، ویروس‌ها و پروتوزواها می‌باشد و به‌صورت سدهای فیزیکی و همچنین با داشتن عوامل ضد میکروبی به‌عنوان سد شیمیایی نیز عمل می‌کنند (Bols, ۲۰۰۱). خاصیت ضد میکروبی موجود در موکوس اپیدرم برعلیه پاتوژن‌های عفونی برای اولین بار در قزل‌آلای رنگین‌کمان به‌اثبات رسید (Subramanian, ۲۰۰۸).

بمنظور مطالعات هیستوشیمی و جهت مشخص کردن نوع موکوس ترشعی داخل سلول‌های جامی اپیدرم ماهی کپور نقره‌ای مطابق جدول ۱ نمونه‌های بافتی رنگ‌آمیزی و مورد بررسی و تفسیر قرار گرفتند.

استفاده گردید. سپس نتایج این اندازه‌گیری‌ها ثبت و به‌وسیله نرم‌افزار SPSS جهت مقایسه یکسان و غیریکسان بودن پراکنش سلول‌های هشداردهنده پوست نواحی مختلف بدن ماهی کپور نقره‌ای مورد مطالعه قرار گرفت و آزمون (TUKEY) جهت مقایسه دو به دو و از نظر معنی‌دار بودن یا نبودن و اختلاف پراکنش سلول‌های هشداردهنده در بین نواحی مختلف اپیدرم در دو جنس نر و ماده مورد تجزیه و تحلیل قرار گرفت (شکل ۱).

جدول ۱: رنگ‌آمیزی‌های هیستوشیمیایی مورد استفاده در این پژوهش به همراه جزئیات و منابع

منابع	موکوس واکنش‌گر	رنگ موسین واکنش‌گر	رنگ آمیزی هیستوشیمی
Rai و همکاران، ۲۰۱۲	موسین حاوی گلیکوپروتئین قابل اکسیداسیون و خنثی	ارغوانی	PAS
Rai و همکاران، ۲۰۱۲	موسین حاوی گلیکوپروتئین با گروه سولفات و موسین حاوی گلیکوپروتئین غیر سولفات	آبی	آلسین بلو (AB) با pH ۲/۵
Rai و همکاران، ۲۰۱۲	موسین حاوی گلیکوپروتئین سولفات	آبی	آلسین بلو (AB) با pH ۱
Rai و همکاران، ۲۰۱۲	و غیر سولفات موسین حاوی گلیکوپروتئین سولفات و موسین حاوی گلیکوپروتئین خنثی	آبی و ارغوانی	آلسین بلو (AB) با pH ۲/۵ و PAS

## نتایج

فضاهای خالی اطراف یکدیگر را پر می‌کنند. در قسمت‌هایی از اپیدرم که تراکم سلول‌های موکوسی هشداردهنده کم‌تر است، حد فاصل این سلول‌ها، سلول‌های چندوجهی اپیدرم و سلول‌های موکوسی حاوی موکوس خنثی قرار می‌گیرند. نتایج مطالعات هیستوشیمی نیز نشان داد تمام یا قسمتی از سیتوپلاسم سلول‌های هشداردهنده اپیدرم ماهی کپور نقره‌ای که در تمام نواحی جنس نر و ماده وجود دارند، به رنگ‌آمیزی هیستوشیمیایی آلسین بلو (AB) با pH ۱ و ۲/۵ و هم‌چنین به رنگ‌آمیزی آلسین بلو (AB) با pH ۱ واکنش مثبت نشان می‌دهند (شکل‌های ۵ و ۶). در این رنگ‌آمیزی‌ها سلول‌های حاوی موسین اسیدی (حاوی گلیکوپروتئین سولفات) رنگ آبی به‌خود گرفتند. سلول‌های حاوی موکوس خنثی در رنگ‌آمیزی آلسین بلو (AB) با pH ۱ و ۲/۵ رنگ آبی به‌خود نگرفتند. سیتوپلاسم وسیع سلول‌های هشداردهنده به رنگ‌آمیزی PAS واکنش ضعیفی نشان داد (شکل ۳). در نتیجه سلول‌های ترشح‌کننده موکوس در اپیدرم ماهی کپور نقره‌ای را می‌توان به دو گروه تقسیم کرد: گروه اول سلول‌های موکوسی هشداردهنده که حاوی موکوس اسیدی می‌باشند و

در نتایج حاصل از مشاهدات میکروسکوپی مشخص گردید که در تمام نواحی پوست علاوه بر سلول‌های قاعده‌ای استوانه‌ای و سلول‌های موکوسی حاوی موکوس خنثی، در اپیدرم نواحی مختلف پوست ماهی کپور نقره‌ای سلول‌های موکوسی هشداردهنده نیز وجود دارند (شکل ۲). این سلول‌ها در تمام نواحی جنس نر و ماده وجود داشته و در لایه‌های میانی تا سطحی بافت پوششی سنگفرشی مطبق شاخی نشده اپیدرم نواحی مورد مطالعه، بر روی سلول‌های استوانه‌ای قاعده‌ای و بالاتر از سلول‌های موکوسی حاوی موکوس خنثی قرار می‌گیرند (شکل ۲). سلول‌های هشداردهنده، شکلی کروی تا بیضی دارند (شکل‌های ۳ و ۴). شکل هسته تابع شکل کلی سلول در مقیاسی کوچک‌تر، درشت و یوکروماتین، در مرکز تا قاعده و در برخی از آن‌ها نزدیک به‌راس قرار می‌گیرد (شکل ۳). هستک به‌طور واضح مشخص است (شکل ۳). سیتوپلاسم وسیع و روشن است حاوی واکوئول‌هایی است. در نواحی که تراکم این سلول‌ها زیاد است، به‌نحوی کنار یکدیگر قرار می‌گیرند که



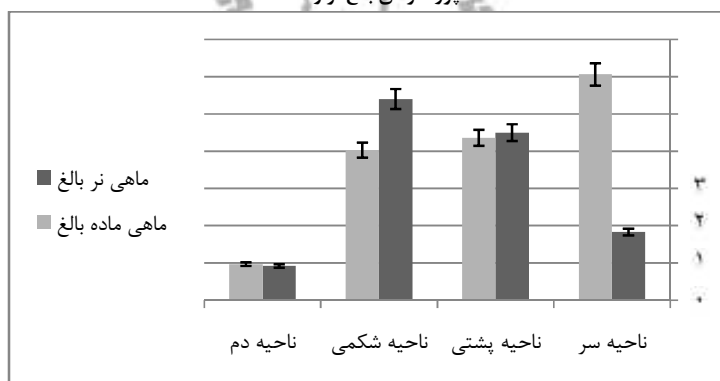
به رنگ آمیزی هیستوشیمیایی آلسین بلو (AB) با pH ۱ و ۲/۵ واکنش مثبت (شکل‌های ۴ و ۵) و به رنگ آمیزی PAS واکنش ضعیفی نشان داده‌اند (شکل ۲) و گروه دوم سلول‌هایی با تعداد و اندازه کم‌تر به نام سلول‌های موکوسی حاوی موکوس خنثی که به رنگ آمیزی PAS واکنش مثبت نشان داده‌اند (شکل‌های ۳ و ۲). براساس نتایج حاصل از این پژوهش سلول‌های موکوسی هشداردهنده را می‌توان به دو زیرگروه تقسیم کرد. زیرگروه اول

حاوی موکوس سولفات‌هستند و به رنگ آلسین بلو (AB) با pH ۱ واکنش مثبت نشان داده (شکل ۵) و زیرگروه دوم حاوی موکوس سولفات‌ه و غیرسولفات‌ه (کربوکسیله) است که در رنگ آمیزی آلسین بلو (AB) با pH ۲/۵ رنگ آبی به خود گرفتند (شکل ۶).

جدول ۲: میانگین و انحراف معیار تعداد سلول‌های هشداردهنده در ۱۰۰ میکرومتر از طول اپیدرم پوست نواحی مختلف ماهی کپور نقره‌ای نر و ماده بالغ

موقعیت و تعداد سلول ماهی ماده	سر ماهی ماده	موقعیت و تعداد سلول ماهی نر	سر ماهی نر
۶/۰۶۱۱±۱/۹۹۸	سر ماهی ماده	۱/۸۳۸۹±۰/۸۰۸	سر ماهی نر
۴/۳۶۵۶±۰/۶۷۴	نواحی پشتی ماهی ماده	۴/۵۵۵±۱/۰۲۸۵	نواحی پشتی ماهی نر
۴/۰۳۷۸±۰/۸۱۱	نواحی شکمی ماهی ماده	۵/۴۰۷±۱/۲۶۶	نواحی شکمی ماهی نر
۰/۹۷۱۱±۰/۴۴۲	دم ماهی ماده	۰/۹۳۵±۰/۱۹۳	دم ماهی نر

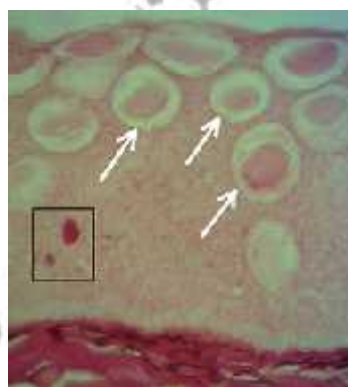
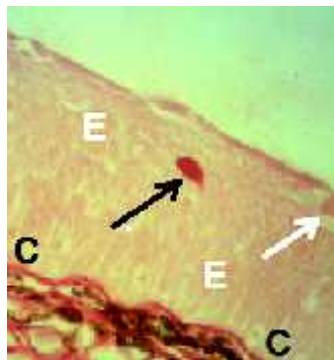
شکل ۱: نمودار مقایسه میانگین و انحراف معیار تعداد سلول‌های موکوسی هشداردهنده در ۱۰۰ میکرومتر از طول اپیدرم نواحی مختلف پوست ماهی کپور نقره‌ای بالغ نر و ماده



جدول ۳: مقایسه دوطرفه نواحی مختلف پوست ماهی کپور نقره‌ای بالغ نر و ماده از نظر تعداد سلول‌های موکوسی هشداردهنده در طول ۱۰۰ میکرومتر از اپیدرم (p<۰/۰۵)

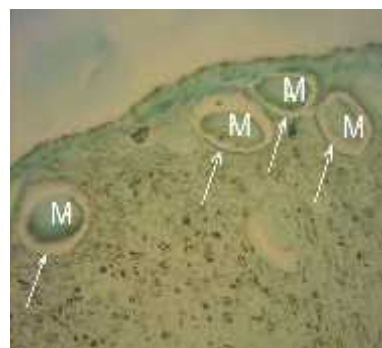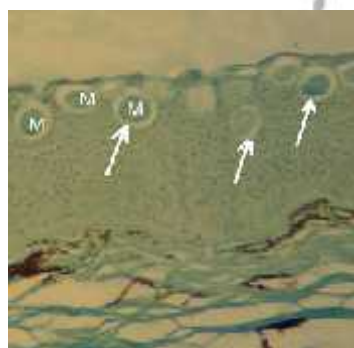
سر ماهی نر	ناحیه پشتی نر	ناحیه شکمی نر	دم ماهی نر	سر ماهی ماده	ناحیه پشتی ماده	ناحیه شکمی ماده	دم ماهی ماده
-----	۰/۰۰۰	۰/۰۰۰	۰/۵۸۱	۰/۰۰۰	۰/۰۰۰	۰/۰۰۱	۰/۶۴۲
۰/۰۰۰	-----	۰/۶۶۳	۰/۰۰۰	۰/۰۵۹	۱/۰۰۰	۰/۹۶۳	۰/۰۰۰
۰/۰۰۰	۰/۶۶۳	-----	۰/۰۰۰	۰/۸۸۳	۰/۴۱۰	۰/۱۱۵	۰/۰۰۰
۰/۵۸۱	۰/۰۰۰	۰/۰۰۰	-----	۰/۰۰۰	۰/۰۰۰	۰/۰۰۰	۱/۰۰۰
۰/۰۰۰	۰/۰۵۹	۰/۸۸۳	۰/۰۰۰	-----	۰/۰۲۱	۰/۰۰۳	۰/۰۰۰
۰/۰۰۰	۱/۰۰۰	۰/۴۱۰	۰/۰۰۰	۰/۲۱	-----	۰/۹۹۸	۰/۰۰۰
۰/۰۰۱	۰/۹۶۳	۰/۱۱۵	۰/۰۰۰	۰/۰۰۳	۰/۹۹۸	-----	۰/۰۰۰
۰/۶۴۲	۰/۰۰۰	۰/۰۰۰	۱/۰۰۰	۰/۰۰۰	۰/۰۰۰	۰/۰۰۰	-----

**شکل ۲:** بافت پوششی سنگفرشی مطابق شاخی نشده ناحیه دم ماهی کپور نقره‌ای نر بالغ (PAS.X10). این ناحیه دارای حداقل تعداد سلول هشداردهنده بوده (پیکان روشن) و سلول‌های استوانه‌ای بر روی غشاء پایه قرار گرفته (C) و سایر سلول‌های اپیدرمی و سلول‌های چندوجهی بر روی سلول‌های قاعده‌ای قرار می‌گیرند (E). سلول‌های موکوسی حاوی موکوس خنثی، پاس مثبت بوده و رنگ ارغوانی (پیکان تیره) به‌خود گرفته و از سایر سلول‌های پوششی متمایز هستند.



**شکل ۴:** بافت پوششی سنگفرشی مطابق شاخی نشده اپیدرم ناحیه شکمی ماهی کپور نقره‌ای نر بالغ (H&E.X10). سلول‌های هشداردهنده یا گریزی شکل با هسته‌ای درشت در قسمت‌های میانی تا سطحی‌تر اپیدرم قرار می‌گیرند (پیکان روشن)

**شکل ۳:** بافت پوششی سنگفرشی مطابق شاخی نشده اپیدرم ناحیه سر ماهی کپور نقره‌ای ماده بالغ (PAS.X10). سلول‌های موکوسی هشداردهنده یا گریزی شکل سلول‌هایی کروی و یا بیضی بزرگ با هسته‌ای یوکروماتین در مرکز، هستک قابل مشاهده و سیتوپلاسم آن‌ها روشن و وسیع که به‌خوبی از سایر سلول‌های اپیدرمی قابل تمایز هستند (پیکان روشن). سلول‌های موکوسی حاوی موکوس خنثی پاس مثبت، رنگ‌ارغوانی به‌خود می‌گیرند (داخل مربع)



**شکل ۶:** بافت پوششی سنگفرشی مطابق شاخی نشده اپیدرم ناحیه شکمی ماهی کپور نقره‌ای ماده بالغ (AB, pH=2.5, X10). این سلول‌ها در این رنگ‌آمیزی واکنش مثبت نشان داده و رنگ آبی به‌خود گرفتند. در این رنگ‌آمیزی از رنگ همتوکسیلین استفاده نشد لذا هسته سلول رنگی به‌خود نگرفته و تمام قسمت‌های رنگ شده داخل سلول هشداردهنده، موکوس غیرسولفات و سولفات می‌باشد (M)

**شکل ۵:** بافت پوششی سنگفرشی مطابق شاخی نشده اپیدرم ناحیه شکمی ماهی کپور نقره‌ای ماده بالغ (AB, pH=1, X10). سلول‌های هشداردهنده در این رنگ‌آمیزی واکنش مثبت نشان داده و رنگ آبی به‌خود گرفتند (پیکان روشن). در این رنگ‌آمیزی از رنگ همتوکسیلین استفاده نشده لذا هسته سلول‌ها رنگی به‌خود نگرفته و تمام قسمت‌های رنگ شده داخل سلول هشداردهنده، موکوس سولفات می‌باشد (M)



## بحث

به طرف قسمت دم بدن ماهی با کم‌ترین تراکم کاهش می‌یابد (Pickring, ۱۹۷۳). هم‌چنین Pickrin (۱۹۷۶) با مطالعه بر روی قزل‌آلای قهوه‌ای دریافت که فراوانی سلول‌های ترشح‌کننده موکوس در زمان تخم‌ریزی در جنس ماده بالا است درحالی‌که در همین زمان در جنس نر تعداد این سلول‌ها کاهش زیادی می‌یابند. Yonkos و Kane (۲۰۰۳) در گزارشات خود اظهار کردند که برخی از ماهیان با وجود داشتن سلول‌های هشداردهنده در نواحی مختلف اپیدرم پوست بدن خود، در مراحل خاصی از زندگی خود فاقد این سلول‌ها می‌گردند که برای مثال می‌توان به ماهیان قنات سرچربی نر اشاره کرد که در خلال فصل تولیدمثل، سلول‌های هشداردهنده خود را از دست می‌دهند و به جای آن اپیدرمی چندلایه متشکل از تعداد زیادی سلول جامی‌شکل در آن‌ها توسعه می‌یابد. این ماهیان با وجود این‌که سلول‌های هشداردهنده خود را از دست می‌دهند اما واکنش ترس و هشدار در آن‌ها باقی می‌ماند. Pickering (۲۰۰۶) در تحقیقی با عنوان اثر تغییرات فصلی در اپیدرم قزل‌آلای قهوه‌ای نشان داد که ضخامت اپیدرم و تعداد سلول‌های ترشح‌کننده موکوس دستخوش تغییرات مشخصی در دوره‌های متوالی تخم‌ریزی می‌شود.

## تشکر و قدردانی

از معاونت محترم پژوهشی دانشگاه شهید چمران اهواز جهت پشتیبانی و تامین هزینه‌های این طرح، از همکاری‌های ارزنده جناب آقای دکتر سید رحیم مغینمی مدیریت محترم شیلات استان خوزستان، جناب آقای مهندس میرزایی مدیریت مرکز پرورش ماهی شهید ملکی، هم‌چنین جناب آقای ایرانشاهی کارشناس بخش بافت‌شناسی دانشکده دامپزشکی دانشگاه شهید چمران اهواز تقدیر و تشکر به عمل می‌آید.

## منابع

1. **Bols, N.; Brubacher, J.; Ganassin, R. and Lee, L.J., ۲۰۰۱.** Ecotoxicology and innate immunity in fish. *Developmental and Comparative Immunology*. Vol. ۲۵, No. ۸-۹, pp: ۸۵۳-۸۷۳.
2. **Chong, K.; Ying, T.S.; Foo, J.; Jin, L.T. and Chong, A., ۲۰۰۵.** Characterisation of proteins in epidermal mucus of discus fish (*Symphysodon* spp.) during parental phase. *Journal of Aquaculture*. Vol. ۳, pp: ۲۶۵-۲۸۲.

مطالعات بافت‌شناسی و هیستوشیمی نشان داد که اپیدرم پوست ماهی کپور نقره‌ای شامل سلول‌های قاعده‌ای استوانه‌ای، سلول‌های پوششی چندوجهی، سلول‌های موکوسی حاوی موکوس خنثی و سلول‌های موکوسی هشداردهنده می‌باشد. Saxena و Kulshrestha (۱۹۸۱) با مطالعه اپیدرم پوست ماهی *Mystus* بیان کردند اپیدرم، حاوی دو نوع سلول موکوسی می‌باشد که ترشحات متفاوتی دارند. نوع اول سلول‌های موکوسی جامی‌شکل که حاوی موکوس خنثی و مقاوم به سولفات شده، گلیکوژن و اسید سیالیکی سرشار از گلیکوپروتئین‌ها می‌باشد و نوع دوم سلول‌های موکوسی هشداردهنده که حاوی مقدار بسیار کمی موکوس خنثی و سولفات و فاقد گلیکوپروتئین‌ها است. سلول‌های موکوسی جامی‌شکل به شدت به رنگ‌آمیزی PAS واکنش مثبت نشان می‌دهند درحالی‌که سلول‌های موکوسی هشداردهنده واکنش کمی به این رنگ‌آمیزی نشان می‌دهند. این در حالی است که هر دو سلول مذکور به رنگ‌آمیزی (AB, pH=۲/۵) واکنش مثبت نشان می‌دهند (Saxena و Kulshrestha, ۱۹۸۱). در پژوهشی که توسط Mittal و همکاران (۲۰۱۲) بر روی اپیدرم پوست ناحیه سر ماهی *labeo rohita* انجام دادند، سلول‌های ترشح‌کننده موکوس را براساس مطالعات هیستوشیمی بر روی محتویات آن‌ها به ۴ گروه سلول‌های پوششی اپیتلیال، سلول‌های جامی شکل نوع A، سلول‌های جامی شکل نوع B و سلول‌های موکوسی هشداردهنده تقسیم‌بندی کردند (Rai و همکاران, ۲۰۱۲). اکثریت سلول‌های هشداردهنده اپیدرم ماهی کپور نقره‌ای نیز به دلیل موکوس اسیدی فراوان داخل سیتوپلاسم آن‌ها به رنگ‌آمیزی (AB, pH=۲/۵) واکنش مثبت و به رنگ PAS واکنش ضعیفی نشان دادند و تعداد معدودی از آن‌ها قسمت‌هایی از سیتوپلاسم آن‌ها به رنگ ارغوانی مشاهده گردید. این سلول‌ها حاوی ترشحات اندک پروتئینی هستند، لذا به رنگ‌آمیزی PAS واکنش ضعیفی نشان می‌دهند. هم‌چنین اکثر سلول‌های هشداردهنده اپیدرم ماهی کپور نقره‌ای به رنگ‌آمیزی (AB, pH=۱) نیز واکنش مثبت نشان دادند. این سلول‌ها معمولاً در لایه‌های میانی اپیدرم واقع شده‌اند و فاقد هرگونه ارتباط و روزنه‌ای به سمت سطح خارجی اپیدرم می‌باشند (Roberts, ۲۰۰۱). Pickring (۱۹۷۳) با مطالعه بر روی دو گونه ماهی سالمون گزارش داد که سلول‌های موکوسی دارای یک الگوی منظم می‌باشند و تراکم این سلول‌ها از قسمت سر با بیش‌ترین تعداد

۳. **Elliott, D.G.**, ۲۰۰۰. Integumentary system. In: ostrander, G.K. (Ed). The Laboratory Fish, Academic Press, New York, USA. pp: ۹۵-۱۰۹, ۲۱۹-۲۲۰, ۲۷۱-۳۰۷, ۴۶۳-۴۷۹.
۴. **McKim, J.M. and Lien, G.J.**, ۲۰۰۱. Toxic responses of the skin In: Schlenk, D. and Benson, W .H. (Eds). Target Organ Toxicity in Marine and Fresh water Teleost. Taylor & Francis. Vol. ۱, pp: ۱۵۱-۲۲۴.
۵. **Pickering, A. D.**, ۲۰۰۶. Seasonal changes in the epidermis of the brown trout *Salmo trutta* (L.), Journal of Fish Biology. Vol. ۱۰, No. ۶, pp: ۵۶۱-۵۶۶.
۶. **Pickering, A.D.**, ۱۹۷۳. The distribution of mucus cells in the epidermis of the brown trout *Salmo trutta* and the char *Salvelinus alpinus* (L.). Journal Fish Biology. Vol. ۶, pp: ۱۱۱-۱۱۸.
۷. **Pickering, A.D. and Macey, D.J.**, ۱۹۷۶. Structure, Histochemistry and the effect of handling on the mucus cells of the epidermis of the char *Salvelinus alpinus* (L.). Journal Fish Biology. Vol. ۱۰, pp: ۵۶۱-۵۶۶.
۸. **Rai, A.K.; Srivastava, N.; Kumari, U. and Mittal, S.**, ۲۰۱۲. Histochemical analysis of glycoproteins in the secretory cells in the epidermis of the head skin of Indian Major Carp, *Labeo rohita*. Tissue and Cell. Vol. ۴۴, No. ۶, pp: ۴۰۹-۴۱۷.
۹. **Roberts, R.G.**, ۲۰۰۱. Fish pathology. ۳<sup>rd</sup> ed., W. B. Saunders Co. PP: ۱۲-۱۴, ۶۲-۶۵, ۱۳۳, ۱۴۴.
۱۰. **Saxena, M. and Kulshrestha, S.K.**, ۱۹۸۱. Histochemistry and Cell Biology. Histochemical studies of mucosubstances in the epidermis of a nonscaly teleost *Mystus (Mystus) vittatus* Bl. (Pisces-bagridae). Vol. ۷۲, pp: ۱۵۵-۱۶۰.
۱۱. **Subramanian, S.; Neil W.R. and Shawna, L.M.**, ۲۰۰۸. Comparison of antimicrobial activity in the epidermal mucus extracts of fish. Comparative Biochemistry and Physiology, Part B. Vol. ۱۵۰, pp: ۸۵-۹۲.
۱۲. **Tripathi, P.; Mittal, S. and Mittal, A.K.**, ۲۰۰۸. Glycoproteins in the Epithelium of Lips and Associated Structures of a Hill Stream Fish *Garra lamta* (Cyprinidae, Cypriniformes): A Histochemical Investigation. Anat. Histol. Embryol. Vol. ۳۷, pp: ۱۰۱-۱۱۳.
۱۳. **Yonkos, L.T. and Kane, A.S.**, ۲۰۰۳. Atlas of Fathed Minnow, Normal Histology, Integumentary System. <http://www. Aquaticpath. Umd. Edu/ fhm/skin. Html>.



## Histometrical and histochemical studies of alarm mucous cells in different regions of mature male and female epidermis of Silver carp (*Hypophthalmichthys molitrix*)

- **Naeem Erfani Majd\***: Department of Sciences, Faculty of Veterinary Medicine, Shahid Chamran University, P.O. Box:135, Ahvaz, Iran
- **Mehrzaad Mesbah**: Department of Clinical Sciences, Faculty of Veterinary Medicine, Shahid Chamran University, P.O. Box:135, Ahvaz, Iran
- **Kaveh Esfandiari**: Faculty of Veterinary Medicine, Shahid Chamran University, P.O. Box:135, Ahvaz, Iran

Received: April 2013

Accepted: September 2013

**Key words:** Histometrical, Histochemical, Alarm mucous cells, Epidermis, Silver carp (*Hypophthalmichthys molitrix*)

### Abstract

Fish epidermis contains alarm mucous cells which they react to environmental stressful factors, diseases and damages to skin. For histometrical and histochemical studies of these cells, at least 10 mature male and female silver carp were selected and 5 mm thickness samples were taken from different parts of skin including head, dorsal, ventral and tail. 5-6 $\mu$  sections were made using paraffin embedding methods, and stained by general staining of H&E histochemical staining including; PAS and alcian blue (AB) with PH 1 and 2.5. Numbers of alarm cells were counted in 100 $\mu$  length of epidermis in each region. The results showed that there are voluminous and ellipsoid cells called alarm mucous cells in different regions of silver carp epidermis. These cells have positive reaction to AB staining in PH 1 and 2.5 which it showing the acidic and sulfated property of mucous secretion of these cells. The skin of silver carp fish can divided basis to alarm cells distribution in different parts of epidermis (head , dorsal regions, ventral regions and tail); in mature male fish: The maximum and minimum number of alarm cells in 100 $\mu$  length of epidermis are in ventral (5.40 $\pm$ 1.26) and tail (0.92 $\pm$ 0.19) skin respectively but in mature female fish: The maximum and minimum were seen in head (6.06 $\pm$ 1.99) and tail (0.97 $\pm$ 0.44) skin respectively.

