مطالعه ضایعات ایجاد شده در بافت آبشش ماهی گاریز *(Liza klunzingeri)* تحت تاثیر آلودگی‌های صنعتی و فاضلاب شهری در سواحل غربی بندرعباس

- **مریم صابری:** گروه‌زیست‌شناسی‌دریا، دانشکده‌علوم‌دریایی، دانشگاه‌علوم و فنون‌دریایی‌خرمشهر، صندوق‌پستی:٦٦٩
- **رحیم عبدی*:** گروه‌زیست‌شناسی‌دریا، دانشکده‌علوم‌دریایی، دانشگاه‌علوم و فنون‌دریایی‌خرمشهر، صندوق‌پستی:٦٦٩
- **حسن مروتی:** گروه علوم پایه، دانشکده دامپزشکی، دانشگاه شهید چمران اهواز، صندوق‌پستی: ۱۳۵
- **محمدتقی رونق:** گروه‌زیست‌شناسی‌دریا، دانشکده‌علوم‌دریایی، دانشگاه‌علوم و فنون‌دریایی‌خرمشهر، صندوق‌پستی:٦٦٩
- **رضا دهقانی:** پژوهشکده اکولوژی خلیج فارس و دریای عمان، بندرعباس، صندوق‌پستی: ۷۹۱٤٥-۱٥۹۷

تاریخ دریافت: خرداد ۱۳۹۲ تاریخ پذیرش: مهر ۱۳۹۲

کلمات کلیدی: آبشش، ماهی گاریز، آلودگی، بندرعباس

آلودگی با طیف وسیعی از آلاینده‌ها، یک موضوع نگران‌کننده در چند دهه اخیر می‌باشد. رشد سریع جمعیت، توسعه شهرها و مراکز صنعتی به‌ویژه در مناطق ساحلی، اکوسیستم‌های دریایی‌را با استرس‌های فراوانی روبرو کرده است (McGlashan و Hughies، ۲۰۰۱). پیشرفت تکنولوژی و توسعه صنایع مختلف، موجب گردیده میزان زیادی از فاضلاب‌های صنعتی و شهری که دارای ترکیبات مختلف از جمله آلاینده‌های آلی پایدار، حلال‌ها، موادروغنی و نفتی، فلزات سنگین و میکروارگانیسم‌های بیماری‌زا است، وارد آب‌ها شوند (Pandey و همکاران، ۲۰۰۳). با توجه به این‌که آبشش در تماس مستقیم با محیط خارج قرار دارد، اولین اندام هدف آلاینده‌ها محسوب می‌شود (Camargo و Martines، ۲۰۰۷؛ Dutta و Zeno، ۱۹۹۳). بررسی ضایعات ایجاد شده در آن، برای اثبات آلودگی محیطی مورد توجه بوده است (Steniford و همکاران، ۲۰۰۳؛ Handy و همکاران، ۲۰۰۲؛ Wester و همکاران، ۲۰۰۲؛ Teh و همکاران، ۱۹۹۷). خلیج‌فارس حوضه دریایی نیمه‌بسته‌ای است که داشتن ویژگی‌هایی نظیر عمق نسبتاً کم، سرعت تبخیر زیاد، بارش کم، چرخش آبی کم، باعث شده تخلیه آلاینده‌ها، محدودیت بیش‌تری از نظر رقیق شدن و انتشار نسبت به سیستم‌های آبی باز داشته باشد (Demora و همکاران، ۲۰۰۴). ماهی گاریز یکی از اعضای خانواده کفال‌ماهیان بوده و از گونه‌های مهم تجاری و اقتصادی در خلیج‌فارس به‌شمار می‌آید. از نظر تغذیه، پوسیده‌خوار بوده بنابراین همراه مواد غذایی، بقایای آلاینده‌ها (سموم نباتی، هیدروکربورهای نفتی، فلزات سنگین) و پروتئین‌های سمی را مورد استفاده قرار می‌دهد، لذا بیش‌تر در معرض این نوع آلودگی‌ها قرار می‌گیرد (ستاری، ۱۳۸۲). هدف تحقیق حاضر بررسی تغییرات بافت آبشش ماهی گاریز تحت تاثیر فاضلاب صنعتی و شهری در سواحل غرب بندرعباس بوده زیرا با بررسی متون مختلف تاکنون مطالعه‌ای درخصوص ایجاد تغییرات بافتی در آبشش ماهی گاریز تحت تاثیر آلودگی گزارش نشده است، لذا انجام تحقیق اخیر انجام پذیرفته تا راهگشای سوالات

* پست الکترونیکی نویسنده مسئول: abdir@kmsu.ac.ir

مختلف در زمینه هیستوپاتولوژی و فیزیوپاتولوژی آبشش این گونه در علوم مربوطه باشد.

در تحقیق حاضر دو ایستگاه در غرب بندرعباس برای بررسی در نظر گرفته شد : ایستگاه کشتی‌سازی که آلوده به فاضلاب صنعتی که در این ناحیه تخلیه می‌شوند و ایستگاه سورو که محل تخلیه فاضلاب شهری می‌باشد. هم‌چنین یک ایستگاه بنام دلتای رودشور که به‌دلیل دور بودن از مراکز صنعتی و شهری و عدم ورود فاضلاب‌های صنعتی و شهری به‌عنوان ایستگاه شاهد درنظر گرفته شد (وفادار و همکاران، ۱۳۸۹). موقعیت و مشخصات جغرافیایی ایستگاه‌ها در شکل‌های (۱ و ۲) نشان داده شده است.

شکل۱: نقشه و موقعیت ایستگاه شاهد

شکل ۲: نقشه و موقعیت ایستگاه‌های آلوده

در مطالعات انجام پذیرفته توسط سایر محققین بر روی سایر گونه‌ها در مناطق مذکور مشخص گردید که تجمع فلزات سرب، کادمیوم و مس در کبد و آبشش ماهیان شانک، کفشک، مرکب و شورت در ایستگاه کشتی‌سازی به‌صورت محسوسی بالا بوده است (احسان‌پور و همکاران، ۱۳۸۵). هم‌چنین در ایستگاه سورو آلودگی به فاضلاب شهری همانند کدورت بالا، افزایش غلظت مواد جامد، شوری و آلودگی میکروبی، بالا بودن اکسیژن مورد نیاز بیوشیمیایی و شیمیایی توسط سایر محققین گزارش گردید (علی‌حمزه و همکاران، ۱۳۸۷؛ وفادار و همکاران، ۱۳۸۹). نمونه‌برداری از ایستگاه‌های فوق در آبان ماه ۱۳۹۰ انجام گرفت. به این ترتیب، از هر ایستگاه ۲۵ قطعه ماهی از مشتاهای موجود در محل صید شده پس از اندازه‌گیری طول کل و وزن ماهی‌ها، به‌طور تصادفی، تعداد ۱۵ عدد ماهی با شرایط بدنی مشابه، از هر ایستگاه برای بررسی بافت‌شناسی انتخاب شد . سپس کمان آبششی دوم از سمت راست، خارج شده و در فرمالین بافر ۱۰٪ تثبیت شدند. کلیه مراحل روتین تهیه مقاطع بافت‌شناسی شامل آبگیری با درجات صعودی اتانول، شفاف‌سازی با گزیلول، غوطه‌وری در پارافین توسط دستگاه هیستوکینت انجام گرفت. پس از بلوک‌گیری، برش‌هایی به ضخامت ۵ میکرون تهیه و با هماتوکسیلین-ائوزین رنگ‌آمیزی و توسط میکروسکوپ نوری Olympus مجهز به لنز داینولیت مطالعه شدند و تصاویر مناسب با نرم‌افزار Dinocapture تهیه و ذخیره شدند. کلیه مراحل بافت‌شناسی در آزمایشگاه بافت‌شناسی دانشکده علوم دریایی دانشگاه علوم و فنون دریایی خرمشهر انجام گرفت. سلول‌های کلراید و موکوسی در پنج میدان برای هر نمونه شمارش شد. نتیجه حاصل به‌صورت میانگین± خطای استاندارد محاسبه شد.مقایسه میانگین سلول‌ها، در ایستگاه‌های مختلف با استفاده از آنالیز واریانس یک‌طرفه (One-WayA NOVA) و پس آزمون توکی توسط نرم‌افزار SPSS 11.5 انجام شد. درجه معنی‌داری ($P<۰/۰۵$) پذیرفته شد.

نتایج حاصل از زیست‌سنجی: جدول ۱ میانگین طول کل و وزن ماهیان گاریز ایستگاه‌های مختلف را نشان می‌دهد.

مطالعه بافت آبشش ایستگاه شاهد: آبشش ماهی گاریز مانند دیگر ماهیان استخوانی دارای چهار کمان آبششی می‌باشد، که توسط بافت غضروفی پشتیبانی می‌شود. در هر کمان دو ردیف رشته آبششی دیده شد، که تقریباً به‌طور عمود بر کمان قرار داشتند. تیغه‌های آبششی نیز به‌طور عمود یا کمی مایل در دو طرف رشته‌ها مشاهده شدند. تیغه‌ها متشکل از یک

لایه سلول اپیتلیال بود که توسط غشای پایه حمایت می‌شود. سلول‌های ستونی (پیلار) نیز در عرض تیغه‌ها دیده شد. سلول‌های موکوسی با سیتوپلاسم روشن در فاصله بین تیغه‌ها و سلول‌های کلراید نیز در پایه تیغه‌ها دیده شدند (شکل۲). ضمناً بافت آبشش در این ایستگاه تغییرات پاتولوژیکی چندانی را نشان نداد.

جدول ۱. طول کل و وزن (میانگین ± SD) ماهیان گاریز ایستگاه‌های مختلف

	شور (شاهد)	سورو	کشتی‌سازی
طول کل (سانتی‌متر)	۱۳/۷۲ ± ۰/۴۵	۱۴/۰۹ ± ۰/۴۳	۱۲/۷۸ ± ۱/۰۷
وزن (گرم)	۳۴/۷۳ ±۲/۸۷	۳۴/۷۷ ±۴/۶۲	۲۷/۲۶ ±۵/۹۵

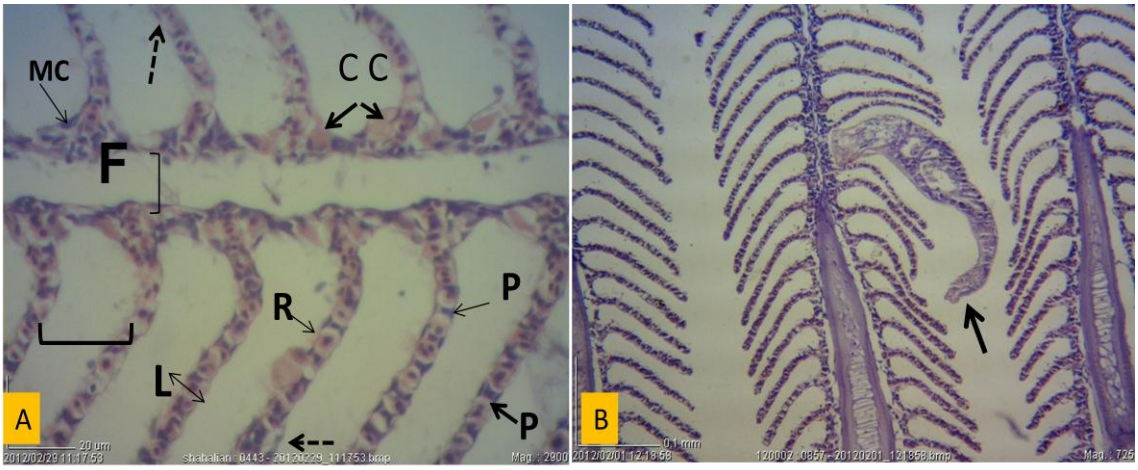

شکل۲: (A): تصویر میکروسکوپ نوری ساختار بافت طبیعی آبشش ماهی گاریز شاهد، رشته آبششی (F)، تیغه آبششی (L)، فضای بین دو تیغه (کروشه)، سلول کلراید (CC)، سلول موکوسی(MC)، سلول پیلار (ستونی) (P)، سلول پوششی تیغه آبششی (پیکان منقطع سیاه)، گلبول قرمز (R)، (H&E;× ۲۹۰۰). (B): انگل، ایستگاه سورو (H&E × ۷۲۵)

مطالعه بافت آبشش ایستگاه‌های آلوده: ضایعات بافتی ایجاد شده در دو ایستگاه آلوده عبارت بود از: جدایی اپیتلیوم تنفسی و ایجاد فضای ادماتوس (شکل ۴B)، هیپرپلازی سلول‌های اپیتلیال و چسبندگی تیغه‌های آبششی مجاور به‌خصوص در قسمت راسی (شکل۳B)، چماقی شدن انتهای تیغه‌ها، (شکل ۳A) هیپرتروفی سلول‌های پوششی (شکل ۴A)، برخی ضایعات نیز مانند هیپرپلازی سلول‌های کلراید (شکل۳B)، هیپرپلازی و هیپرتروفی سلول‌های موکوسی (شکل ۵A)، و پرخونی (شکل ۴B) با وسعت کم‌تر قابل مشاهده بود. لازم به‌ذکر است که آبشش بعضی از نمونه‌های ایستگاه سورو آلوده به انگل بود (شکل ۲B). در برخی نمونه‌های ایستگاه کشتی‌سازی نیز آنوریسم (شکل ۵B) دیده شد.

تغییرات تعداد سلول‌های کلراید و موکوسی: میانگین تعداد سلول‌های کلراید بین دو ایستگاه آلوده نسبت به‌هم و هم‌چنین نسبت به ایستگاه شاهد اختلاف معنی‌داری را نشان داد (P<۰/۰۵). میانگین تعداد سلول‌های موکوسی بین دو ایستگاه آلوده اختلاف معنی‌داری را نشان نداد (P>۰/۰۵). اما با ایستگاه شاهد اختلاف معنی‌داری را نشان داد (P<۰/۰۵) (شکل ۶).

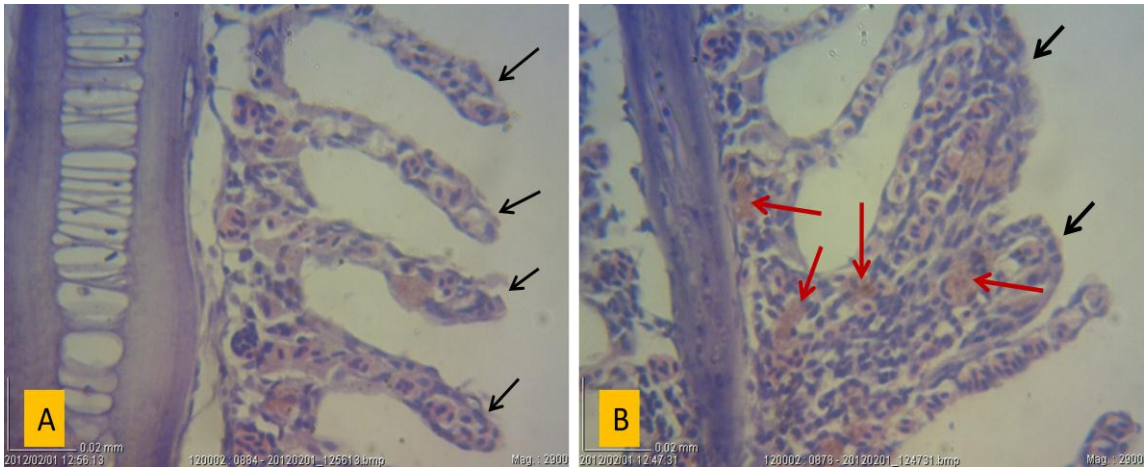

شکل ۳: (A): چماقی شدن تیغه ها، (B): افزایش سلول‌های کلراید (پیکان‌های قرمز)، هیپرپلازی سلول‌های پوششی و چسبندگی تیغه‌های مجاور (پیکان‌های سیاه) (H&E× ۲۹۰۰)

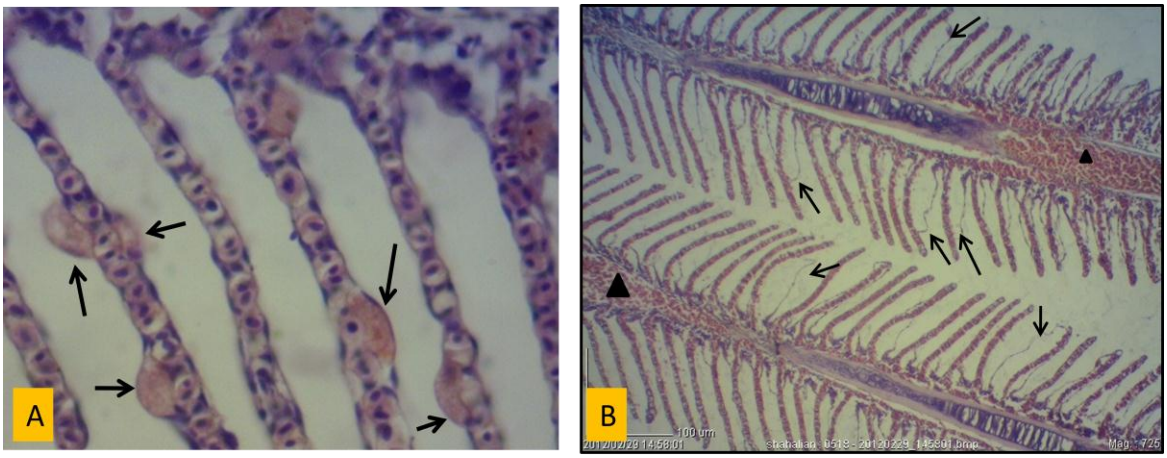

شکل۴: (A): هیپرتروفی سلول‌های اپیتلیال، (۲۹۰۰×)، (B): پرخونی (سر پیکان)، جدایی اپیتلیوم تنفسی و ایجاد فضای ادماتوس (پیکان‌های سیاه) (H&E ×۷۲۵)

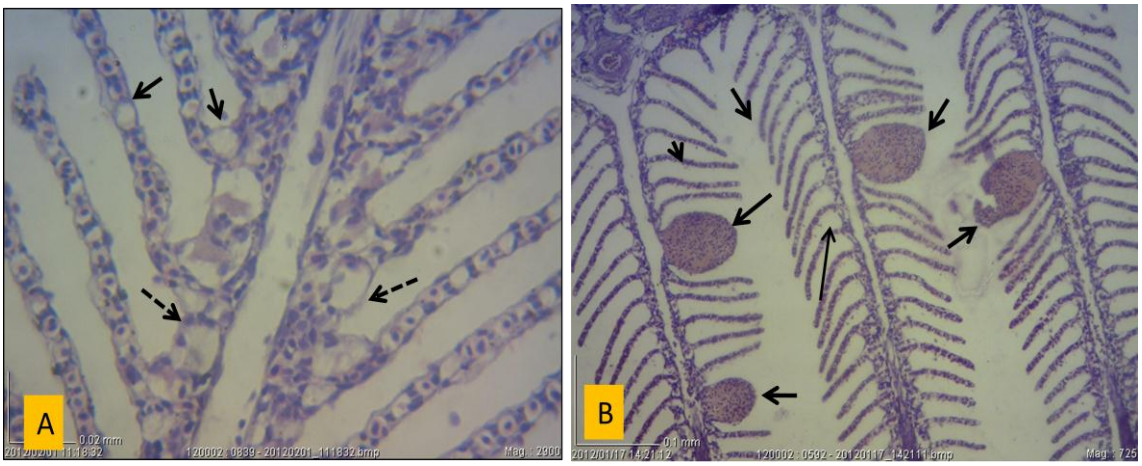

شکل ۵: (A): هیپرتروفی سلول های موکوسی، (پیکان‌های منقطع سیاه)، افزایش سلول‌های موکوسی (پیکان‌های سیاه) (H&E ×۲۹۰۰)، (B): آنوریسم، ایستگاه کشتی‌سازی (H&E×۷۲۵)

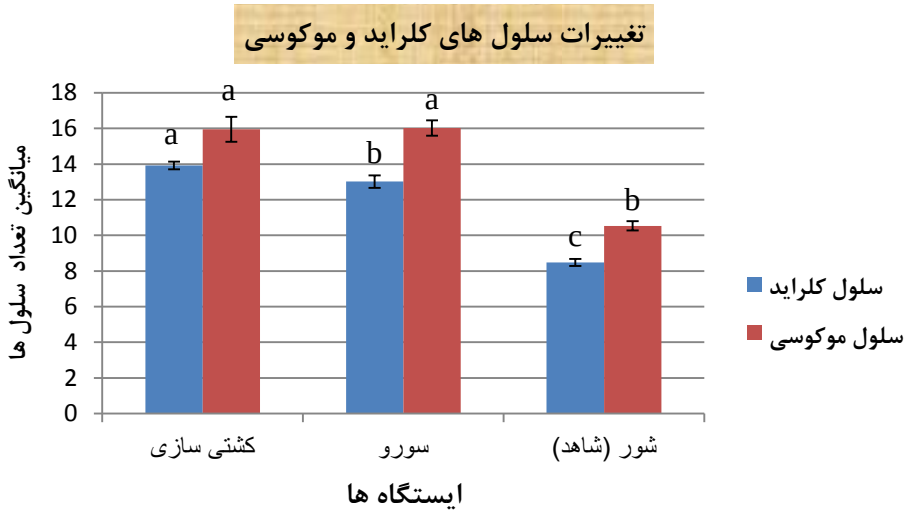

شکل ۶: نمودار تغییرات سلول‌های کلراید و موکوسی

نتایج حاصل از بافت‌شناسی آبشش ماهی گاریز با یافته‌های محققین دیگر (Takashima و Hibiya، ۱۹۹۵) مطابقت دارد. آلاینده‌های موجود در محیط اطراف آبزیان، دو نوع تغییر بافتی را در آن‌ها ایجاد می‌کنند که شامل تاثیر مستقیم سموم ناشی از آلاینده‌ها می‌باشد که منجر به تغییرات نکروزی و دژنراتیو در آن‌ها می‌شود. برخی ضایعات نیز در اثر مکانیسم‌های دفاعی بافت برای جلوگیری از نفوذ بیشتر آلاینده‌ها ایجاد می‌شود که شامل تغیرات هیپرپلازی و هیپرتروفی می‌باشد (Fernandes و Mason، ۲۰۰۳؛ Poleksic و Mitruvic-Tutundzic، ۱۹۹۴). البته اگر مدت زمان برخورد با آلاینده‌ها از محدوده تحمل بیولوژیکی آبزیان فراتر رود، پاسخ‌های دفاعی ممکن است منجر به بروز ناهنجاری‌های برگشت‌ناپذیر در آبزیان شود (Wedemeyer و همکاران، ۱۹۹۰). در تحقیق حاضر، مقایسه بافت آبشش ماهی گاریز از ایستگاه شاهد با نمونه‌های ایستگاه‌های آلوده تغییرات متعددی را نشان داده است که طبق تحقیقات Mallatt (۱۹۸۵)، این تغییرات اختصاص به آلاینده خاصی نداشته و با طیف وسیعی از آلاینده‌ها ایجاد می‌شوند. این گونه تغییرات باعث افزایش فاصله بین جریان آب و خون شده بنابرین مانند یک سد از ورود آلاینده‌ها جلوگیری می‌کنند (Fernandes و Mason، ۲۰۰۳؛ Poleksic و Mitruvic-Tutundzic، ۱۹۹۴؛ Hinton و Lauren، ۱۹۹۰؛ Mallatt، ۱۹۸۵). به‌علاوه با افزایش فاصله بین آب و خون اکسیژن‌گیری مختل می‌شود و ماهی برای جبران کمبود اکسیژن سرعت تنفس را افزایش می‌دهد، این هیپوکسی ایجاد شده ممکن است در برخی موارد منجر به ایجاد تغییرات بافتی شود (Fernandes و Mason، ۲۰۰۳). Thiyagarajah و همکاران (۱۹۹۶) نشان دادند تغییراتی مانند هیپرپلازی سلول‌های موکوسی، هیپرپلازی سلول‌های کلراید و تکثیر سلول‌های اپیتلیال در آلودگی میکروبی و حضور سایر آلاینده‌ها رخ می‌دهند.

Martinez و Camargo (۲۰۰۷)، هیپرپلازی سلول‌های اپیتلیال، چسبندگی تیغه‌های آبششی، پرخونی را در آبشش یک گونه نیمه‌گرمسیری و دتریت‌خوار *Prchiloduso lineatus* از رودخانه کامب در برزیل که آلوده به فاضلاب‌های کشاورزی، صنعتی و شهری بود، مشاهده کردند. هم‌چنین Triebskorn و همکاران (۲۰۰۸)، جدایی اپیتلیوم تنفسی، افزایش سلول‌های اپیتلیال هیپرپلازی سلول‌های موکوسی را در آبشش *L. cephalus* و *C. nasus* را از رودخانه مورز در غرب رومانی که آلوده به فلزات سنگین و آلودگی میکروبی بود، مشاهده کردند . چنین ضایعاتی هم‌چنین توسط Thulin و Lindes joo (۱۹۹۴)، در اکسپوز آبشش با فاضلاب صنعتی مشاهده گردید. در تحقیق حاضر، آسیب‌هایی مانند پرخونی و آنوریسم با وسعت کم‌تری در نمونه‌های دو ایستگاه آلوده دیده شد. آبشش‌هایی که در معرض آلاینده‌ها، با غلظت زیرکشندگی قرار داشتند، بیش‌ترین تغییرات را در اپیتلیوم تیغه‌ها نشان دادند (Hinton و Lauren، ۱۹۹۰). اما با افزایش غلظت آلاینده‌ها برخی تغییرات در عروق خونی نیز ممکن است رخ دهد. در این حالت سلول‌های پیلار آسیب

دیده و باعث افزایش جریان خون در تیغه‌ها می‌شود که این امر منجر به بروز ضایعاتی چون پرخونی و آنوریسم می‌شود (Rosety- Rodriguez و همکاران، ۲۰۰۲؛ Takashima و Hibiya، ۱۹۹۵). Heath (۱۹۹۵) نیز معتقد است، پارگی سلول‌های پیلار منجر به اتساع عروق خونی شده که به شکل آنوریسم با تجمع خون درون تیغه‌ها مشخص می‌شود و به‌عنوان یک ضایعه شدید و برگشت‌ناپذیر مورد توجه قرار می‌گیرد. Eller (۱۹۷۵) در تحقیقات خود نشان داد آنوریسم واکنش اختصاصی بافت آبشش به مواد سمی است. Stentiford و همکاران (۲۰۰۳) افزایش آنوریسم را در گونه‌های صید شده از مناطق آلوده مشاهده کردند. به‌نظر می‌رسد ضایعات مشاهده شده در دو ایستگاه آلوده در اثر آلاینده‌های موجود در آن‌ها رخ داده است. از طرفی وسعت ضایعات ناشی از مکانیسم‌های دفاعی موجود در برابر آلاینده‌ها می‌باشد.

تشکر و قدردانی

از پژوهشکده اکولوژی خلیج‌فارس و دریای عمان به‌خاطر کمک‌های فراوان در نمونه‌برداری از ایستگاه‌ها تشکر و قدردانی فراوان به‌عمل می‌آید.

منابع

۱. **احسان‌پور، م.؛ فداکار، ش. و افخمی، م.، ۱۳۸۵.** بررسی میزان فلزات سنگین (Cd, Pb, Cu) در دو بافت آبشش و کبد آبزیان خلیج‌فارس منطقه غرب بندرعباس (ساحل پشت کارخانه کشتی‌سازی) . سومین همایش ملی بحران‌های زیست محیطی ایران و راهکارهای بهبود آن‌ها. دانشگاه آزاد اسلامی واحد علوم و تحقیقات اهواز. ۷۹۷ صفحه.

۲. **ستاری، م.؛ شاهسونی، د. و شفیعی، ش.، ۱۳۸۲.** ماهی شناسی۲. انتشارات حق‌شناس. صفحات: ۴۴۲ تا ۴۴۳.

۳. **علی‌حمزه، م.، ۱۳۸۷.** بررسی زیست‌محیطی خورهای بندرعباس. اولین همایش منطقه‌ای اکوسیستم‌های آبی داخلی ایران. دانشگاه آزاد اسلامی واحد بوشهر. ۸۴۰ صفحه.

۴. **وفادار، م.؛ سلیمی‌زاده، م.؛ مسیحی، ح.؛ ملک‌پوری، م.؛ اخدر، ن.؛ کریمی‌شهری، ن. و بهاالدینی، س.، ۱۳۸۹.** بررسی برخی از فاکتورهای شیمیایی و میکروبی پساب‌های ورودی به سواحل بندرعباس. چهارمین سمینار ملی شیمی و محیط زیست. پژوهشکده اکولوژی خلیج‌فارس و دریای‌عمان. بندرعباس. ۵۸۹ صفحه.

5. **Camargo, M.M. and Martinez, C.B., 2007.** Histopathology of gills, kidney and liver of a Neotropical fish caged in an urban stream. Neotropical. Ichthyology. Vol. 5, pp: 327-336.

6. **Dautremepuits, C.; Paris Palacios, S.; Betoulle, S. and Vernet, G., 2004.** Modulation in hepatic and head kidney parameters of carp (Cyprinus carpio L.) induced by copper and chitosan. Com. Biochem. Physiol C. Toxicol. Pharmacol. Vol. 137, pp: 325 – 333.

7. **De Mora, S.; Fowler, S.W., Wyse, E. and Azemard, S., 2004.** Distribution of heavy metals in marine bivalves, fish and coastal sediments in Persian Gulf and Gulf of Oman. Mar. Poll. Bull. Vol. 49, pp: 410-424.

8. **Dutta, H.; Richmonds, C. and Zeno, T., 1993.** Effects of diazinon on the gills of blue gill sunfish, *Lepomis macrochirus*. J. Enviromental. Pathology. Toxicology. Oncology. Vol. 12, pp: 219-227.

9. **Eller, L.L., 1975.** Gill lesions in freshwater teleosts. In Ribelin, WE. and Migaki, G., Ed. The pathology of fishes. Madison: University. Wisc. Press. pp: 305-330.

10. **Fernandes, M.N. and. Mazon, A.F., 2003.** Environmental pollution and fish gill morphology. In: Val, A. L. and B. G. Kapoor (Eds.). Fish adaptations. Enfield, Science Publishers. pp: 203-231.

11. **Handy, R.D.; Runnals, T. and Russel, P.M., 2002.** Histopathologic biomarkers in three spined sticklebacks, Gasterosteus aculeatus, from several rivers in southern Eng land that meet the freshwater fisheries directive. Ecotoxicology. Vol. 11, pp: 467–479.

12. **Heath, A.G., 1995.** Water Pollution and Fish Physiology, second ed. CRC Lewis Publishers, Boca Raton, FL. pp: 125–140.

13. Hinton, D.E. and Lauren, D.J., 1990. Liver structural alterations accompanying chronic toxicity in fishes: potential biomarkers of expo sure. In: McCarthy, J.F., Shugart, L.R. (Eds.), Biomakers of Environmental Contamination. Lewis Publishers, Boca Raton, FL. pp: 17–57.

14. **Lindesjoo, E. and Thulin, J., 1994.** Histopathology of skin and gills of fish in pulp mill effluents. Dis. aquat. Org. Vol. 8, pp: 81-93.

15. **Lopes, P.A.; Pinheiro, T.; Santos, M.C.; da Luz Mathias, M.; Collares Pereira, M.J. and Viegas Crespo, A.M., 2001.**

Response of antioxidant enzymes in freshwater fish populations (*Leuciscus alburnoides* complex) to inorganic pollutants exposure. Science. Total. Enviromen. Vol. 280, pp: 153 – 163.

16. **Mallat, J., 1985.** Fish gill structural changes induced by toxicants and other irritants: A statistical review Can. J. Fish. Aquatic. Science. Vol. 42, pp: 630–648.
17. **McGlashan, D.J. and Hughies, J.M., 2001.** Genetic evidence for historical continuity between populations of the Australian freshwater fish *Craterocephalus stercusmuscarum* (Atherinidae) east and west of the Great Diving Range. J. Fish Biology. Vol. 59, pp: 55-67.
18. **Pandey, S.; Parvez, S.; Sayeed, I.; Haque, R.; Bin-Hafeez, B. and Raisuddin, S., 2003.** Biomarkers of oxidative stress: a comparative study of river Yamuna fish Wallago att (Bl. & Schn.). Science of the total environment. Vol. 309, pp: 105-115.
19. **Poleksic, V. and Mitrovic-Tutundzic, V., 1994.** Fish gills as a monitor of sublethal and chronic effects of pollution. pp: 339-352. In: Müller, R. & R. Lloyd (Eds.). Sublethal and Chronic effects of pollutants on freshwater fish. Oxford. Fishing News Books.
20. **Rosety-Rodriguez, M.; Ordoñez, F.J.; Rosety, M.; M. Rosety, J.; Ribelles, A. and Carrasco, C., 2002.** Morphohistochemical changes in the gills of turbot, *Scophthalmus maximus* L., induced by sodium dodecyl sulfate. Ecotoxicology and Environmental Safety. Vol. 51, pp: 223-228.
21. **Stentiford, G.D.; Longshaw, M.; Lyons, B.P.; Jones, G.; Green, M. and Feist, S.W., 2003.** Histopathological biomarkers in estuarine fish species for the assessment of biological effects of contaminants. Marine. Enviroment. Research. Vol. 55, pp: 137–159.
22. **Takashima, F. and Hibiya, T., 1995.** An atlas of fish histology Normal and pathological features. 2nd ed. Tokyo. Kodansha Ltd. 195 p.
23. **Teh, S.J.; Adams, S.M. and Hinton, D.E., 1997.** Histopathological biomarkers in feral freshwater fish populations exposed to different types of contaminant stress. Aquatic Toxicology. Vol. 37, pp: 51-70.
24. **Tiyagarajah, A.; Hartley, W.R.; Major, S.E. and Broxon, M.W., 1996.** Gill histopathology of two species of Buffalo fish from a contaminated swamp. Marine Environmental Research. Vol. 42, No. 1-4, pp: 261-266.
25. **Triebskorn, R., I. Telcean, H. Casper, A. Farkas, H. Kohler, 2008.** Monitoring pollution in River Mures, Romania, part II: Metal accumulation and histopathology in fish. Enviromental. Monitoring. Assessment. Vol. 141, pp: 177-188.
26. **Wedemeyer, G.; Barton, B.A. and McLeay, D.J. 1990.** Stress and acclimation in fishes. *In:* Schreck, C.B. and Moyle, P.B. (Eds) Methods in fish biology. American Fisheries Society, Bethesda, Maryland, USA. pp: 451–489.
27. **Wester, P.W.; Van Der Ven, L.T.M.; Vethaak, A.D.; Grinwis, G.C.M. and Vos, J.G., 2002.** Aquatic toxicology: opportunities for enhancement through histopathology. Environ. Toxicol. Pharmacol. Vol. 11, pp: 289–295.
28. **Whitefield, A.K. and Elliott, M., 2002.** Fishes as indicators of environmental and ecological changes within estuaries: a review of progress and some suggestions for the future. J. Fish. Biol. Vol. 61, No. 1, pp: 220–250.
29. **Wood, C.M. and Soivio, A., 1991.** Environmental effects on gill function: an introduction, Physiological Zoology. Vol. 64, pp: 1-3.