

## Original Research Paper

Morphology and histology of the skin of the keeled rock gecko *Cyrtopodion scabrum* (Heyden, ) (Sauria: Gekkonidae)

Hadis Ataej Ahmad Gharezi Rasoul Karamiani\*

Department of Biology, Faculty of Science, Razi University, Kermanshah, Iran

---

**Key Words**Skin appendages  
Lizard  
Keratinocyte  
Dermis  
Hypodermis

---

**Abstract**

**Introduction:** Due to the physiological importance of the skin to protect the body against external factors, regulation of body temperature, secretion, fat storage, the protection and absorption of light by melanocyte cells and lifestyle in reptiles, its study is interesting. This study investigated the morphology and histology of the skin of the keeled rock gecko *Cyrtopodion scabrum* (Heyden, 1834: 49) (Gekkonidae), which is mainly an nocturnal gecko.

**Materials and Methods:** Five specimens of keeled rock gecko were prepared from the University Zoological Museum, sections of skin tissue were isolated on the dorsal and abdominal surface and its preanal pores, and after performing the tissue passage sections were prepared slides were stained and studied under a light microscope.

**Results:** The results of microscopic observations of the skin structure of the studied specimens showed that this species has a stratum corneum (keratinocyte layer), epidermal layer, dermis layer and hypodermic layer from the surface to the depth, where the thickness of the epidermal layer is small, but the dermis is developed and has many fat cells. The hypodermic layer is developed in its preanal pores and dorsal surface and has many fat cells.

**Conclusion:** The epidermal layer of the keeled rock gecko is thin in the structure of its body and tubercles, which may be due to its habitat and time of activity. On the dorsal surface the dermis is a keeled region, which has abundant collagen fibers and fat cells beneath the tubercle, which makes the tubercle stand out. The anterior vesicular pores of the keeled rock gecko have a developed hypodermis in which there are secretory glands with a complex structure to produce secretory material. The thickness of the various layers of skin is related to the lizard's living environment, in that having a large number of fat cells insulate the body and provides energy.

\* Corresponding Author email: [rasoul.karamiani@gmail.com](mailto:rasoul.karamiani@gmail.com)

Received 4 October 2023; Reviewed 52 November 2023; Revised 4 February 2024; Accepted 8 March 2024

(DOI): [32044256/AEJ.4244054](https://doi.org/10.32044256/AEJ.4244054); :7804977

## مقاله پژوهشی

## ریخت شناسی و بافت شناسی پوست گکوی سنگی تیغه دار *Cyrtopodion scabrum* (سوسماران: گکونیده) (Heyden, 1827)

حدیث عطایی، احمد قارزی، رسول کریمانی\*

گروه زیست شناسی، دانشکده علوم، دانشگاه رازی، کرمانشاه، ایران

چکیده	کلمات کلیدی
<p><b>مقدمه:</b> با توجه به اهمیت فیزیولوژیکی پوست جهت محافظت بدن در برابر عوامل خارجی، تنظیم درجه حرارت بدن، ترشح، ذخیره چربی، فرآیند جذب نور توسط سلول های ملانوسیت و سبک زندگی در خزندگان، مطالعه آن جالب توجه است. این پژوهش به بررسی ریخت و بافت شناسی پوست گکوی سنگی تیغه دار (<i>Cyrtopodion scabrum</i> (Heyden, 1827) (Gekkonidae) که غالباً شب فعال می باشد پرداخته است.</p> <p><b>مواد و روش ها:</b> پنج نمونه گکوی سنگی تیغه دار از موزه جانورشناسی دانشگاه رازی تهیه شد، بعد از خروج نمونه ها از محلول فرمالین ۱۰ درصد و مطالعه ریختی، برش هایی از بخش میانی پوست بدن در سطح پشتی و شکمی و منافذ پیش مخرجی آن ها تهیه گردید و سپس مراحل پاساژ بافتی، برش گیری و رنگ آمیزی هماتوکسیلین - انوزین روی آن ها انجام گرفت.</p> <p><b>نتایج:</b> یافته های حاصل از مشاهدات میکروسکوپی ساختار پوست گونه مورد بررسی، نشان داد که پوست این گونه از سطح به عمق دارای لایه ی شاخی (لایه کراتینوسیت)، لایه اپیدرم، لایه درم و لایه هیپودرم می باشد که ضخامت لایه اپیدرم در آن کم است، اما لایه درم توسعه یافته است و دارای سلول های چربی فراوانی می باشد، لایه هیپودرم در منافذ پیش مخرجی و سطح پشتی آن توسعه یافته و دارای سلول های چربی فراوان هستند.</p> <p><b>نتیجه گیری و بحث:</b> لایه اپیدرم گکوی سنگی تیغه دار در ساختار فلس ها و توپرکول ها نازک است که ممکن است به دلیل محیط زندگی و زمان فعالیت آن باشد. در سطح پشتی گکوی سنگی تیغه دار درم توسعه یافته است و دارای رشته های کلاژن فراوان و سلول های چربی در زیر توپرکول می باشد که باعث برجسته شدن توپرکول می شود، در سطح شکمی درم نازک و دارای رشته های کلاژن فراوان است که سبب استحکام پوست جانور شده است. منافذ پیش مخرجی گکوی سنگی تیغه دار دارای هیپودرم توسعه یافته هستند که درون آن غدد ترشحاتی با ساختار لوله ای، جهت تولید مواد ترشحاتی وجود دارد. ضخامت لایه های مختلف پوست با محیط زندگی سوسمار مرتبط می باشد، به این صورت که داشتن تعداد فراوان سلول های چربی سبب عایق کردن بدن و تامین انرژی می شود.</p>	<p>ضمائم پوستی سوسمار کراتینوسیت درم هیپودرم</p>

## مقدمه

از سطح پشتی و شکمی و منافذ پیش مخرجی نمونه‌ها مطالعه و تصویربرداری شد، جهت مطالعه میکروسکوپی پوست نمونه‌ها، برش‌هایی از قسمت میانی بدن در سطح پشتی، شکمی و منافذ پیش مخرجی سوسمار جدا کرده و درون محلول بافر قرار داده شد. نمونه‌ها پس از تثبیت شدن وارد مرحله پاساژ بافتی شامل آگیری (با کمک اتانول با غلظت‌های بالارونده)، شفاف‌سازی، نفوذ دادن پارافین مذاب و قالب‌گیری در پارافین شدند. جهت برش‌گیری از میکروتوم دوار مدل SLEE 4060 استفاده و برش‌هایی با ضخامت پنج میکرون به صورت سریالی تهیه شدند (۹). بعد از سوار کردن برش‌ها بر روی لام و خشک شدن لام‌ها، برای رنگ‌آمیزی از روش رنگ‌آمیزی هماتوکسیلین ائوزین استفاده شد (۱۰) و در مرحله آخر برای مطالعه ساختار بافت‌شناسی برش‌ها از میکروسکوپ نوری مجهز به دوربین برای عکس‌برداری استفاده گردید.

## نتایج

بررسی‌های انجام شده جهت شناسایی ساختارهای تشریحی و بافت‌شناسی قسمت‌های مختلف پوست در گکوی سنگی تیغه‌دار بدین صورت می‌باشد: از منظر میکروسکوپی سطح پشتی گکوی سنگی تیغه‌دار دارای فلس و برآمدگی (توبرکول) است و غالباً در فاصله بین دو فلس یک توبرکول قرار دارد؛ ۱۲ تا ۱۶ برآمدگی پشتی در ردیف عرضی میانی پشت قرار دارد، رنگ آن‌ها خاکستری با نقاط قهوه‌ای می‌باشد (شکل ۱).



شکل ۱: سطح پشتی گکوی سنگی تیغه‌دار (*Cyrtopodion scabrum* Heyden, 1827) (طول پوزه تا مخرج ۵۰ و طول دم ۶۳ میلی‌متر)

از منظر میکروسکوپی در ساختار پوست، لایه کراتینوسیت و اپیدرم نازک است؛ اپیدرم از یک ردیف سلول پایه‌ای تشکیل شده است و دارای برجستگی‌هایی می‌باشد، در زیر آن درمی توسعه یافته و دارای رشته‌های کلاژن فراوان قرار دارد، فلس‌ها هم‌پوشانی دارند و بین فلس‌ها شکاف به سمت داخل بافت است اما توبرکول‌ها برآمده هستند (شکل ۲)، در ساختار فلس‌ها رنگدانه ملانین بسیار کم است اما سلول‌های ملانوسیت در بخش‌هایی از درم متمرکز شده‌اند.

یکی از ویژگی‌های برجسته خزندگان، دارا بودن پوستی فلس‌دار می‌باشد، فلس‌ها از اپیدرم مشتق می‌شوند و به دلیل وجود ترکیبات کراتینی موجود در بافت اپیدرمی توانایی ذخیره کردن آب را دارند، پوست سوسماران فاقد غدد عرق می‌باشد ولی غدد پوستی اندکی وجود دارد که در اطراف مخرج و ران سوسمارها یافت می‌شود که غالب آن‌ها ترشح‌کننده فرومون‌ها هستند (۱، ۲)، این غدد برون‌ریز که شامل غدد رانی و پیش‌مخرجی هستند (۳) با شروع چرخه جنسی، شروع به تمایز کرده و ترکیباتی به‌عنوان فرومون تولید می‌کنند (۴). ترشحات غدد پیش‌مخرجی در شناسایی و علامت‌گذاری قلمرو دارای نقش می‌باشد این ترشحات حاوی لیپید و پروتئین می‌باشد (۵). فعالیت ترشحاتی این غدد به صورت فصلی تغییر می‌کند و در طول فصل تولیدمثل افزایش می‌یابد، این ترشحات، حاوی مواد شیمیایی نیمه فرار است که پاسخ‌های جنسی را به‌طور خاص تولید می‌کند (۶). در طول فصل تولیدمثل سلول‌های ترشحاتی با تولید مواد ترشحاتی و انتقال آن‌ها به سطح پوست باعث جذب جنس مخالف می‌شود (۷). در خانواده گکونیده (Gekkonidae) قسمت بالایی سر با فلس‌های دانه‌ای و یا تعداد زیادی فلس‌های کوچک چندضلعی غیرمنظم پوشیده شده است، منافذ پیش مخرجی فعال به‌طور ویژه در نرها وجود دارد (۸). سوسماران گکونید در نواحی خشک زندگی کرده و گاهی اوقات در شن و ماسه فرو می‌روند، برخی درخت‌زی و برخی دیگر در بناهای ساخت‌انسان قرار دارند (۸). از این‌رو به اهمیت فیزیولوژیکی پوست، جهت محافظت از بدن در برابر عوامل خارجی، تنظیم درجه حرارت بدن، ترشح، ذخیره چربی و فرآیند جذب نور توسط سلول‌های ملانوسیت و نیز اهمیت پوست در سبک زندگی و رفتار تغذیه‌ای آن‌ها، و همچنین با توجه به این‌که بیش‌تر پژوهش‌های انجام شده روی سوسماران بر جنبه‌های ریخت‌شناسی گونه‌ها متمرکز داشته است و تحقیقات اندکی روی بافت‌شناسی و آناتومی پوست بدن این جانوران صورت گرفته است؛ در این پژوهش به بررسی ساختار بافت پوست گونه *Cyrtopodion scabrum* (Heyden, 1827) پرداخته می‌شود.

## مواد و روش‌ها

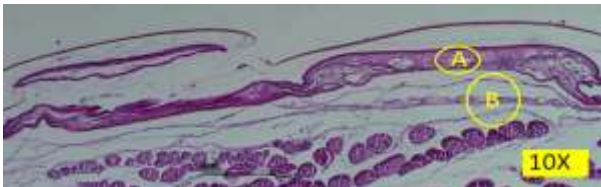
در این پژوهش ۵ نمونه گکوی سنگی تیغه‌دار (*C. scabrum*) از خانواده Gekkonidae از موزه جانورشناسی دانشگاه رازی (RUZM-33-21 GC) تهیه شد، گونه مورد مطالعه شب‌فعال و در بناهای مسکونی زیست می‌نماید. پس از تهیه نمونه‌ها با استفاده از استریومیکروسکوپ

از منظر ماکروسکوپی سطح شکمی گگوی سنگی تیغه‌دار دارای فلس‌هایی به شکل شش ضلعی می‌باشد و رنگ آن‌ها سفید شیری است (شکل ۵).

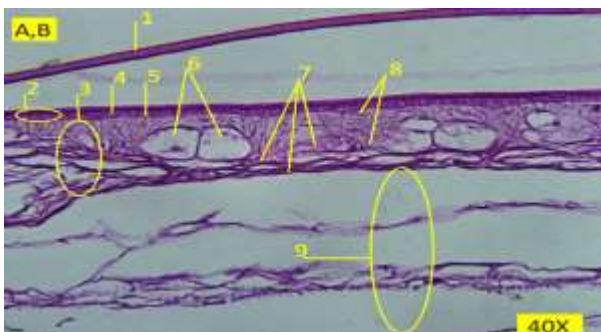


شکل ۵: نمای سطح شکمی گگوی سنگی تیغه‌دار

از منظر میکروسکوپی سطح شکمی گگوی سنگی تیغه‌دار دارای لایه کراتینوسیت، اپیدرم و درم نازکی می‌باشد، اپیدرم از یک لایه پایه و یک لایه سطحی تشکیل شده است. در زیر لایه پایه، غشای پایه وجود دارد و زیر آن درم نازکی قرار دارد که فاقد سلول‌های ملانوسیت می‌باشد، رشته‌های بافت همبند (کلاژن) به فراوانی در درم قرار دارد. نحوه ارتباط بین فلس‌ها که به صورت بالا و پایین است باعث می‌شود جانور از سطح‌های صاف هم بالا رود علی‌رغم این‌که انگشتان چسبناک و پددار ندارد. در زیر درم، هیپودرم قرار دارد که دارای رشته‌های پراکنده کلاژن می‌باشد (شکل‌های ۶، ۷).

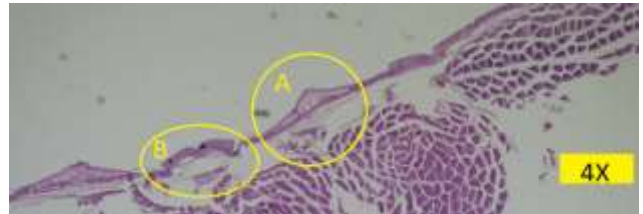

شکل ۶: برش میکروسکوپی سطح شکمی گگوی سنگی تیغه‌دار: (A) اپیدرم و درم (B) هیپودرم. رنگ آمیزی H & E (بزرگ‌نمایی ۱۰۰x).

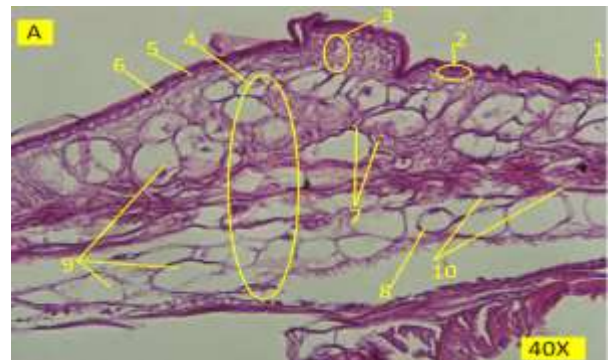


شکل ۷: بزرگ‌نمایی بیش‌تر شکل ۶: (۱) لایه کراتینوسیت (۲) لایه اپیدرم (۳) لایه درم (۴) سلول‌های لایه پایه (۵) غشای پایه (۶) سلول‌های چربی (۷) رشته‌های کلاژن (۸) سلول‌های فیبروبلاست (۹) هیپودرم. رنگ آمیزی H & E (بزرگ‌نمایی ۴۰۰x)

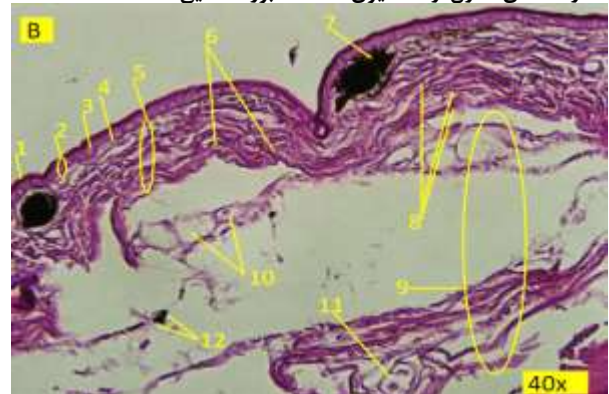
زیر درم، هیپودرم قرار دارد و دارای رگ خونی و سلول‌های چربی است که تعداد آن‌ها در مقایسه با لایه هیپودرم بخش توبرکول کم‌تر است (شکل ۳). توبرکول دارای یک اپیدرم و درم نازک می‌باشد که درون درم رشته‌های کلاژن وجود دارد. زیر درم، هیپودرم توسعه یافته قرار گرفته و رگ خونی و سلول‌های چربی که لایه‌های رشته‌های کلاژن قرار گرفته‌اند به فراوانی در آن وجود دارد (شکل ۴).



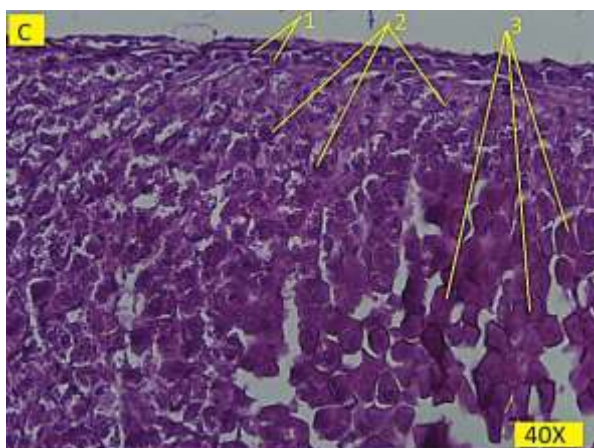
شکل ۲: برش میکروسکوپی از سطح پشتی گگوی سنگی تیغه‌دار: (A) ساختار توبرکول (B) هم‌پوشانی فلس‌ها. رنگ آمیزی H & E. منظور از اعداد سمت راست و پایین شکل بزرگ‌نمایی عدسی شیئی میکروسکوپ است. (بزرگ‌نمایی ۴۰x)



شکل ۳: بخش A از شکل ۲ ساختار توبرکول در گگوی سنگی تیغه‌دار: (۱) لایه کراتینوسیت (۲) اپیدرم (۳) درم (۴) هیپودرم (۵) سلول لایه پایه (۶) غشای پایه (۷) سلول‌های فیبروبلاست (۸) رگ خونی (۹) سلول‌های چربی (۱۰) رشته‌های کلاژن. رنگ آمیزی H & E (بزرگ‌نمایی ۴۰۰x)



شکل ۴: بخش B از شکل ۲ هم‌پوشانی فلس‌ها در گگوی سنگی تیغه‌دار: (۱) لایه کراتینوسیت (۲) لایه اپیدرم (۳) سلول‌های لایه پایه (۴) غشای پایه (۵) لایه درم (۶) رشته‌های کلاژن (۷) سلول ملانوسیت (۸) سلول‌های فیبروبلاست (۹) لایه هیپودرم (۱۰) سلول‌های چربی (۱۱) رگ خونی (۱۲) رنگدانه ملانین. رنگ آمیزی H & E (بزرگ‌نمایی ۴۰۰x)

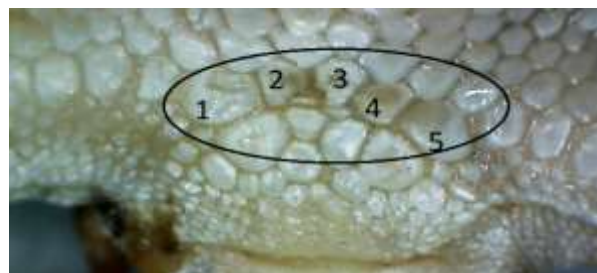


شکل ۱۰: بزرگ‌نمایی بخش C در شکل ۹. ۱) سلول‌های پوششی (۲) سلول‌های ترش‌چی (۳) مواد ترش‌چی. رنگ آمیزی H & E (بزرگ‌نمایی ۴۰۰x)

## بحث

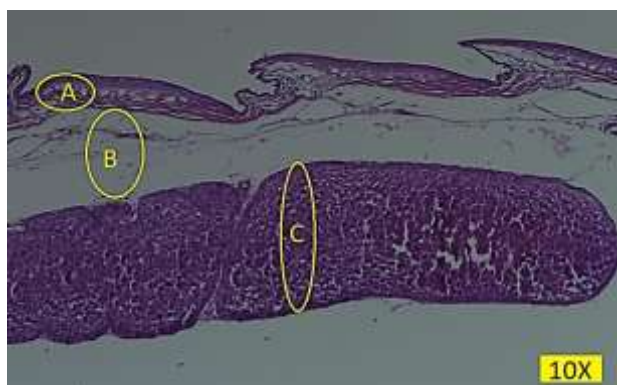
پوست در تمام موجودات زنده بزرگ‌ترین عضو بدن می‌باشد و شامل لایه سطحی یا اپیدرم است که از اکتودرم منشا می‌گیرد و لایه عمقی یا درم که از مزانشیم زیرین به وجود می‌آید (۱۱). لایه دیگر پوست که بین پوست و عضلات عمقی بدن قرار دارد و از بافت‌های پیوندی و چربی تشکیل شده است هیپودرم نام دارد (۲). لایه اپیدرم در سطح پشتی و شکمی گکوی سنگی تیغه‌دار در ساختار فلس‌ها و توبرکول‌ها نازک است که می‌توان دلیل آن را به محیط زندگی این گونه و ساعات فعالیت آن که در شب می‌باشد دانست، علی‌رغم این که پوست گکوی سنگی تیغه‌دار نازک است اما با داشتن فلس‌هایی که نسبت به هم هم‌پوشان هستند پوست دارای ساختاری مستحکم می‌باشد. در سطح پشتی گکوی سنگی تیغه‌دار درم توسعه یافته است و دارای رشته‌های کلاژن فراوان است که در اطراف سلول‌های چربی قرار گرفته‌اند و تعداد سلول‌های چربی در قسمت توبرکول بیشتر می‌باشد که نقش حفاظتی برای توبرکول دارد و باعث برجسته شدن توبرکول می‌شود، سلول‌های ملانوسیت در گکوی سنگی تیغه‌دار بسیار کم است زیرا اوج فعالیت جانور شب می‌باشد و در معرض تابش آفتاب قرار ندارد، سطح شکمی گکوی سنگی تیغه‌دار دارای درم نازک با رشته‌های کلاژن فراوان است و سبب استحکام و انعطاف‌پذیری بالای پوست جانور شده است. هیپودرم در سطح پشتی گکوی سنگی تیغه‌دار نیز توسعه یافته است و دارای سلول‌های چربی فراوان در قسمت توبرکول‌ها می‌باشد که با تجمع خود ظاهری برآمده را به فلس در بخش توبرکول می‌دهد، در بخش فلس‌ها تعداد سلول‌های چربی نسبت به بخش توبرکول کم است، بخش شکمی گکوی سنگی تیغه‌دار

از منظر میکروسکوپی تعداد منافذ پیش‌مخرجی در گکوی سنگی تیغه‌دار پنج عدد می‌باشند که به صورت تورفتگی‌هایی در سطح فلس مشاهده می‌شوند و ترشحاتی سفید رنگ تولید می‌کنند، جایگاه این فلس‌ها قبل از مخرج قرار دارد که هر کدام در نزدیکی مرز خلفی در یک فلس بزرگ قرار دارد و همه منافذ در یک ردیف قرار دارند (شکل ۸).



شکل ۸: تصویر منافذ پیش‌مخرجی در گکوی سنگی تیغه‌دار

از منظر میکروسکوپی منافذ پیش‌مخرجی گکوی سنگی تیغه‌دار در قسمت سطح پوست یک لایه نازک کراتینوسیت وجود دارد و زیر آن لایه اپیدرم قرار دارد که دارای سه ردیف سلول می‌باشد و زیر آن‌ها غشای پایه قرار دارد، لایه بعدی درم است که حاوی سلول‌های چربی، سلول‌های فیبروبلاست و رشته‌های کلاژن نیمه‌متراکم و نسبتاً فراوان می‌باشد، در زیر درم، هیپودرم قرار دارد که دارای رشته‌های کلاژن و غدد ترش‌چی است، رشته‌های کلاژن، در حد فاصل بین درم و غدد ترش‌چی قرار گرفته‌اند، غدد ترش‌چی دارای سلول‌های ترش‌چی هستند و مواد ترش‌چی خود را از طریق مجاری ترش‌چی به سطح فلس انتقال می‌دهند (شکل ۹). سلول‌های پوششی غده جهت محافظت از غدد ترش‌چی، و مواد ترش‌چی وجود دارد (شکل ۱۰).



شکل ۹: برش میکروسکوپی منفذ پیش‌مخرجی گکوی سنگی تیغه‌دار: (A) اپیدرم و درم (B) هیپودرم (C) غدد ترش‌چی. رنگ آمیزی H & E (بزرگ‌نمایی ۱۰۰x)

## منابع

1. **Bellairs, D.A. and Bryant, S.V., 1985.** Autotomy and regeneration in reptiles. *Biology of the Reptilia*. 15(5): 301-410.
2. **Kardong, K.V., 2012.** Vertebrates: comparative anatomy, function, evolution. The McGraw-Hill Companies. New York.
3. **Abraham, A., 1930.** Über die Schenkeldrüsen der archaen und neolacerten. *Stud Zool Budapest*. 1: 226-252.
4. **Mouton, P.L., Van Rensburg, D.A. and Van Wyk, J.H., 2010.** Epidermal glands in cordylid lizards, with special reference to generation glands. *Zool J Linn Soc-Lond*. 158(2): 312-24.
5. **Mason, R.T. and Gutzke, W.H., 1990.** Sex recognition in the leopard gecko, *Eublepharis macularius* (Sauria: Gekkonidae) Possible mediation by skin-derived semiochemicals. *J Chem Ecol*. 16(1): 27-36.
6. **Khannoon, E.R., Flachsbarth, B., El-Gendy, A., Mazik, K., Hardege, J.D. and Schulz, S., 2011.** New compounds, sexual differences, and age-related variations in the femoral gland secretions of the lacertid lizard *Acanthodactylus boskianus*. *Biochem Syst Ecol*. 39(2): 95-101.
7. **Cooper, W.E., Van Wyk, J.H. and Mouton, P.L., 1999.** Discrimination between self-produced pheromones and those produced by individuals of the same sex in the lizard *Cordylus cordylus*. *J Chem Ecol*. 25(1): 197-208.
8. **Rastegar-Pouyani, N., Kami, H.G., Rajabzadeh, M., Shafiei, S. and Anderson, S.C., 2008.** Annotated checklist of amphibians and reptiles of Iran. 4(1): 7-30.
9. **Gharzi, A., Ebrahimi Bagheban, A. and Abbasi, M., 2011.** Histomorphometry of urogenital system in Iranian cave barb (*Iranocypris typhlops*). *Journal of Animal Environment*. 3(3): 45-54. (In Persian)
10. **Darabtabar, N., Gharzi, A. and Karamiani, R., 2021.** Comparison of anatomy and histology of urinary system in species of *Laudakia nupta*, *Trapelus agilis* and *Lacerta media*. *Journal of Animal Environment*. 13(3): 139-146. (In Persian)
11. **Klein, M.C.G. and Gorb, S.N., 2012.** Epidermis architecture and material properties of the skin of four snake species. *J Roy Soc Interface*. 9(76): 3140-3155.

هیپودرمی حاوی رشته‌های کلاژن دارد و سلول چربی در آن وجود ندارد. منافذ پیش‌مخرجی گکوی سنگی تیغه‌دار دارای هیپودرم توسعه یافته هستند که درون آن غدد ترش‌چی با ساختار لوله‌ای، جهت تولید مواد ترش‌چی وجود دارد. بررسی‌های انجام شده توسط میکروسکوپ نوری، از منظر بافت‌شناسی، نشان می‌دهد که پوست گونه مورد مطالعه، متناسب با محیطی که در آن زندگی می‌کند و همچنین تقاضاهای عملکردی آن تغییراتی را ایجاد می‌کند. مشاهدات انجام شده توسط Elkan، که به بررسی ساختار پوست در *Cyrtodactylus scaber* (Underwood, 1954) پرداخت؛ رشته‌های کلاژن را در لایه درم مشاهده کرد (۱۲). در پژوهش حاضر، در لایه درم گونه گکوی سنگی تیغه‌دار رشته‌های کلاژن مشاهده شد، سلول‌های چربی در زیر توپرکول این گونه فراوان هستند که سبب برجسته شدن سطح فلس در بخش توپرکول می‌شوند. توصیف بافت‌شناختی غدد ترش‌چی در *Crotaphytus collaris* (Say, 1822) توسط Cole، نشان داد که غدد ترش‌چی از لوله‌های منشعب تشکیل شده‌اند، از نظر بافت‌شناسی، غدد پیش‌مخرجی ممکن است فولیکولار یا لوله‌ای باشد و توسط منافذ کاملاً مشخص به قسمت خارجی باز شود (۱۳). در این بررسی غدد ساختاری لوله‌ای دارند و توسط منافذ موجود در خود، مواد ترش‌چی را به سطح فلس آزاد می‌کنند. هم‌چنین Quay، با مطالعه بر روی *Amphisbaena alba* (Linnaeus, 1758) بیان داشت که غدد لوبوله‌ای هستند و از سلول‌های جوانه‌زا و سلول‌های ترش‌چی تشکیل شده‌اند (۱۴). در پژوهش حاضر وجود غدد ترش‌چی و سلول‌های جوانه‌زا در منافذ پیش‌مخرجی گکوی سنگی تیغه‌دار قابل مشاهده بود. مشاهدات Antoniazzi و همکاران، بر روی منافذ پیش‌مخرجی گونه *Amphisbaena alba* (Linnaeus, 1758) بیان داشتند که پوشش اپی‌تلیال اطراف سلول‌های ترش‌چی باعث انسجام سلول‌ها و افزایش اثر سیگنال با جلوگیری از فرار ترشحات می‌شود (۱۵). در پژوهش حاضر، پوشش اپی‌تلیال اطراف سلول‌های ترش‌چی در گونه گکوی سنگی تیغه‌دار وجود دارد که اصطکاک را از طریق وجود لایه‌های کراتینوسیت، تعدیل می‌کند.

## تشکر و قدردانی

بدین وسیله از جناب آقای دکتر نصراله رستگار پویانی که در تامین نمونه‌های این پژوهش را یاری فرمودند تشکر و قدردانی می‌گردد.

12. **Elkan, E., 1976.** Ground substance: an anuran defense against desiccation. *Physiology of the Amphibia*. 1(3): 101-110.
13. **Cole, C.J., 1966.** Femoral glands in lizards: a review. *Herpetologica*. 10:22(3): 199-206.
14. **Quay, W.B., 1972.** Integument and the environment glandular composition, function, and evolution. *Am Zool*. 12(1): 95-108.
15. **Antoniazzi, M.M., Jared, C., Pellegrini, C.M.R. and Macha, N., 1994.** Epidermal glands in Squamata: morphology and histochemistry of the pre-cloacal glands in *Amphisbaena alba* (Amphisbaenia). *Zoomorphology*. 113(3): 199-203.