

بررسی هیستوپاتولوژیک حشره کش مالاتیون بر بافت‌های کبد و آبشش ماهی کلمه (*Rutilus rutilus caspicus*)

- **فرزانه فرخی**: گروه بیولوژی دریا، دانشگاه آزاد اسلامی واحد علوم و تحقیقات تهران، صندوق پستی: ۱۴۵۱۵-۷۷۵
- **شهبلا جمیلی**: موسسه تحقیقات علوم شیلاتی کشور، سازمان تحقیقات، آموزش و ترویج کشاورزی، تهران، صندوق پستی: ۶۱۱۱۶-۱۴۱۵۵
- **مریم شهیدی**: گروه بیوشیمی، بیوفیزیک و ژنتیک، دانشکده پزشکی، دانشگاه علوم پزشکی مازندران، ساری
- **علی ماشینیان**: گروه بیولوژی دریا، دانشگاه آزاد اسلامی واحد علوم و تحقیقات تهران، صندوق پستی: ۱۴۵۱۵-۷۷۵
- **غلامحسین وثوقی**: گروه بیولوژی دریا، دانشگاه آزاد اسلامی واحد علوم و تحقیقات تهران، صندوق پستی: ۱۴۵۱۵-۷۷۵

تاریخ پذیرش: اسفند ۱۳۹۳

تاریخ دریافت: آذر ۱۳۹۳

کلمات کلیدی: ماهی کلمه، LC₅₀، حشره کش مالاتیون، مطالعات بافت‌شناسی

به صورت گسترده مورد استفاده قرار می‌گیرد و مشخص شده که سبب ایجاد اختلالات در گونه‌های غیرهدفی هم‌چون ماهیان و ماسل‌های آب شیرین می‌گردد (Protection Agency, ۱۹۷۲). از این رو در این تحقیق که در تابستان سال ۱۳۹۱ انجام شد تلاش گردید تا اثرات حشره کش مالاتیون بر روی برخی از بافت‌های بدن ماهی کلمه مورد بررسی قرار گیرد. برای این منظور، تعداد ۵۰۰ عدد ماهی کلمه با دامنه‌های وزنی ۱-۳ گرم و ۱۵-۲۵ گرم، از مرکز تکثیر و پرورش سیجوال (گلستان، گرگان)، تهیه و در کیسه‌های نایلونی غنی از اکسیژن به مرکز تکثیر و پرورش ماهیان خاویاری شهید رجایی (مازندران، ساری) منتقل گردید. ماهیان یک هفته در شرایط جدید نگهداری شدند تا با محیط جدید، آداپته شوند. جهت تخمین میزان‌های متفاوت زیر حد کشندگی (Sub lethal)، ابتدا LC₅₀ مالاتیون در ماهی کلمه مشخص گردید. ماهیان مورد استفاده در این بخش از آزمایش، در دامنه وزنی ۱-۳ گرم قرار داشتند که در تست‌های ۱۰ لیتری قرار داده شدند. به منظور تعیین LC₅₀، ابتدا دامنه غلظت‌های ۳/۴ ppm و

ماهی کلمه (*Rutilus rutilus caspicus*) یکی از گونه‌های بومی و با ارزش تجاری بالای دریای خزر می‌باشد که در سال‌های اخیر به دلایل مختلفی از جمله آلودگی آب‌ها، تخریب رودخانه‌ها، ایجاد سد در مسیر مهاجرت و هم‌چنین صید قاچاق، میزان ذخایر آن به شدت کاهش یافته به طوری که این ماهی جزء گونه‌های در معرض تهدید منطقه محسوب می‌گردد (Kiabi و همکاران، ۱۹۹۹). حفاظت و بازسازی ذخائر این ماهی ارزشمند در ایران از طریق تکثیر مصنوعی و رهاسازی لاروها در آب‌های طبیعی صورت می‌گیرد (کشیری و همکاران، ۱۳۸۹).

در سال‌های اخیر، استفاده گسترده از حشره‌کش‌ها سبب ایجاد مشکلات جدی برای محیط‌زیست در سرتاسر دنیا شده است (Ramadan و Elbadawi, ۲۰۰۶). یکی از این حشره‌کش‌ها، مالاتیون است. مالاتیون که عمدتاً با اثر تماسی برای مبارزه با حشرات و آفات درختان میوه، نباتات زینتی و محصولات کشاورزی به کار می‌رود (Ewards, ۲۰۰۶)، حشره‌کشی از گروه ارگانوفسفره است که اولین بار در سال ۱۹۵۶ مورد استفاده قرار گرفت و امروزه



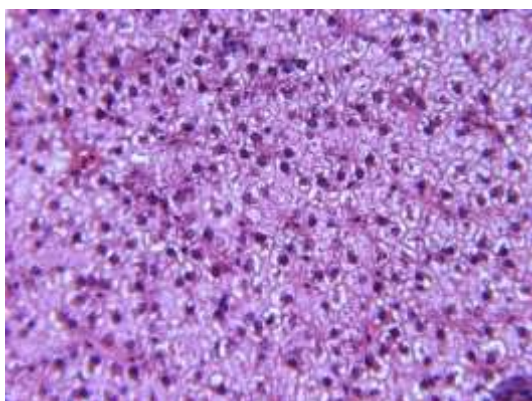
شکل ۱: بافت کبد سالم (در ماهی کلمه تیمار شاهد،
a: سیاهرگ مرکزی، b: سینوزوئیدهای کبدی، c: هپاتوسیت‌های
کبدی و d: مجرای صفراوی)

در بافت ماهیان قرار گرفته در معرض دوز ppm 0/01 مالاتیون، دژنراسیون هپاتوسیت‌ها، پیکنوزه شدن هسته‌ها و واکولاسیون هپاتوسیت‌ها (شکل ۲)، پرخونی عروق، پرخونی سینوزوئیدها و واکولاسیون سیتوپلاسم سلول‌های کبدی (شکل ۳) مشاهده شد. در بافت ماهیان قرار گرفته در معرض دوز ppm 0/05 و ppm 0/1 مالاتیون، نیز پرخونی عروق، پرخونی سینوزوئیدها و واکولاسیون هپاتوسیت‌ها مشاهده شد. نتایج بررسی نمونه‌های بافت آبشش تهیه شده از ماهیان کلمه که در معرض دوزهای مختلف مالاتیون قرار گرفته بودند، علائمی از تخریب و آسیب به این بافت را نشان دادند ولی ماهیان تیمار شاهد دارای بافت آبشش سالم و طبیعی بودند (شکل ۴) و آسیبی در آن‌ها مشاهده نشد. بافت آبشش ماهیان قرار گرفته در معرض دوز ppm 0/01 مالاتیون، پس از ۳ روز، نسبت به رقت‌های بیش‌تر، آسیب کم‌تری دارد ولی هیپرپلازی و پرخونی در لاملاها در آن‌ها دیده شد. در بافت ماهیان قرار گرفته در معرض دوز ppm 0/1 مالاتیون، تورم لایه پایه، پرخونی، هیپرپلازی، نکروز تیغه‌های ثانویه (شکل ۱۰) و در بافت ماهیان قرار گرفته در معرض دوز ppm 0/05 مالاتیون، نیز هیپرپلازی، پرخونی لاملاها (شکل ۵)، شروع تلانژیکتازی (شکل ۶)، فیوژن لاملاها (شکل ۷)، چماقی شدن لاملاها (شکل ۸) و افزایش سلول‌های موکوسی (شکل ۹) مشاهده شد.

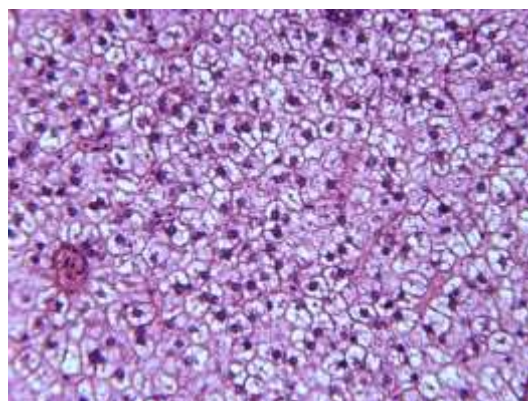
۹، انتخاب گردیدند و در ادامه با توجه به میزان مرگ و میر ماهی در این غلظت‌ها، طی ۴ روز (زمان‌های ۰،۲۴، ۰،۴۸، ۰،۷۲ و ۰،۹۶ ساعت) و انجام آزمایشات متوالی با دوزهای انتخابی ما بین این دو دوز، میانگین غلظتی که در طول این دوره زمانی قادر به ایجاد ۵۰٪ تلفات در گروه‌های آزمایشی بود، محاسبه گردید و تحت عنوان LC₅₀ اعلام شد. آزمایش مذکور، ۳ بار تکرار شد و پس از میانگین‌گیری دوزهای مختلف، LC₅₀ نهایی به دست آمد و ثبت گردید.

تیمارهای آزمایشی شامل تیمار شاهد که ماهیان این تیمار در شرایط بدون افزودن حشره‌کش مالاتیون به سر می‌بردند و ۳ تیمار دیگر، در معرض دوزهای مختلف ppm 0/01، 0/05 و 0/1 قرار گرفتند، بودند. در ونیروهای مربوط به هر تیمار، ۳۰ عدد ماهی کلمه ۱۵-۲۵ گرمی قرار داشت. نمونه‌برداری از هر تیمار در روزهای ۳، ۱۳ و ۲۳ روز پس از افزودن مالاتیون و نیز ۳۰ روز پس از قطع کامل مالاتیون، انجام شد. هر یک از تیمارها دارای ۳ تکرار بودند. ماهیان نمونه‌برداری شده در روزهای مشخص از هر تیمار، ابتدا بی‌هوش گردیدند (شریف‌پور و همکاران، ۱۳۸۱) و سپس بافت کبد و آبشش آن‌ها جهت تهیه نمونه‌های بافتی، جداسازی و در آزمایشگاه بافت‌شناسی پژوهشکده اکولوژی دریای خزر مورد مطالعه بافتی قرار گرفت. نمونه‌های بافت کبد و آبشش (قطعات کوچکی از کمان آبششی)، ابتدا در محلول فیکساتور بوئن (اسید پیکریک ۷۰٪ + اشباع شده + فرمالینی تجاری ۲۵٪ + اسید استیک ۵٪)، قرار داده شد تا تثبیت گردد. پس از ۲۴ ساعت، از محلول بوئن خارج و برای نگه‌داری، در الکل ۷۰٪ قرار گرفت. برای تهیه اسلایدهای بافتی، نمونه‌ها پس از مراحل معمول بافت‌شناسی که عبارتند از آب‌گیری، شفاف‌سازی در دستگاه پاساژ بافتی و مراحل پارافینه شدن، قالب‌گیری، برش‌های بافتی با دستگاه میکروتوم آماده شده و بر روی لام، مونته گردیدند. اسلایدها به‌روش هماتوکسیلین-انوزین رنگ‌آمیزی و با نصب لامل روی لام‌های حاوی بافت، اسلایدهای بافتی به کمک میکروسکوپ نوری متصل به مانیتور و مجهز به دوربین عکاسی مورد مطالعه و بررسی قرار گرفتند (هدایتی، ۱۳۸۶).

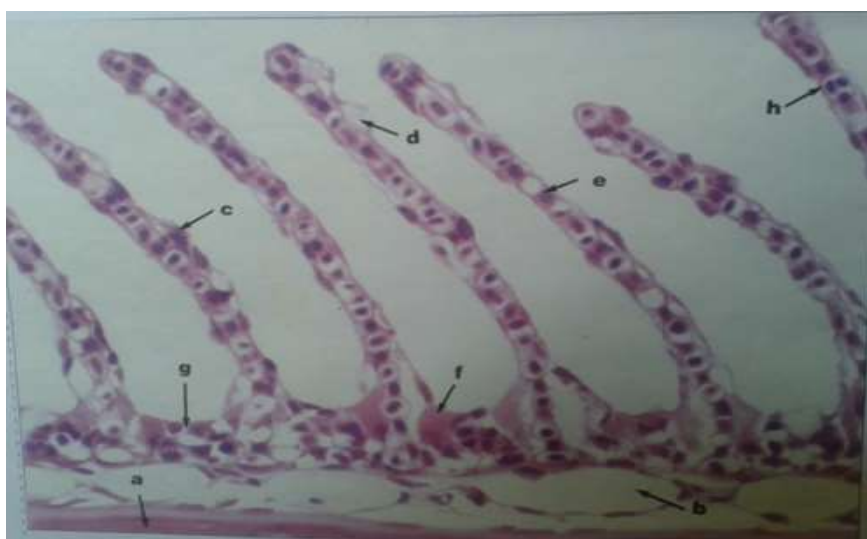
LC₅₀ حشره‌کش مالاتیون در ماهی کلمه ۱-۳ گرمی، ppm ۶/۵۷ تعیین شد. نتایج بررسی نمونه‌های بافتی تهیه شده از ماهیان کلمه که در معرض دوزهای مختلف مالاتیون قرار گرفته بودند، علائمی از تخریب و آسیب به بافت کبد را نشان داد در حالی که ماهیان تیمار شاهد دارای بافت کبدی سالم و طبیعی بودند (شکل ۱) و آسیبی در آن‌ها مشاهده نشد.



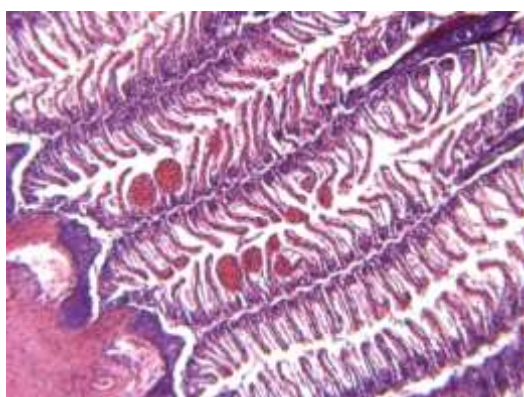
شکل ۳: پرخونی عروق، پرخونی سینوزوئیدها و واکولاسیون سیتوپلاسم سلول‌های کبدی



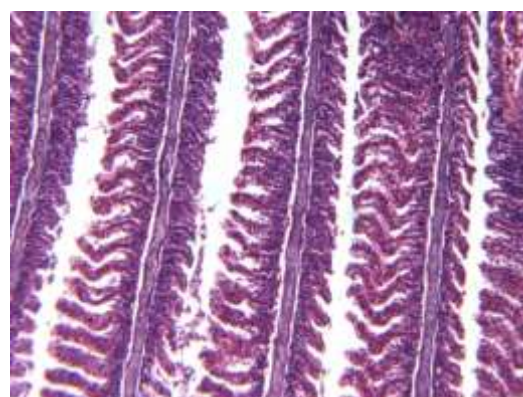
شکل ۲: دژنراسیون هیاتوسیت‌ها، پیکنوزه شدن هسته‌ها و واکولاسیون هیاتوسیت‌ها



شکل ۴: آبشش سالم (در ماهی a: بافت غضروف، b: فضای مویرگی، c: هسته سلول اپیتلیال، d: سلول‌های موکوزی، e: سلول پیلار، f: سلول کلراید، g: مویرگ‌های آوران، h: فضای مویرگی (لاکونا))

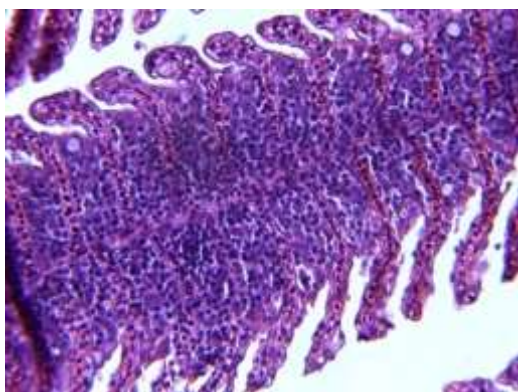


شکل ۶: تانژیکتازی

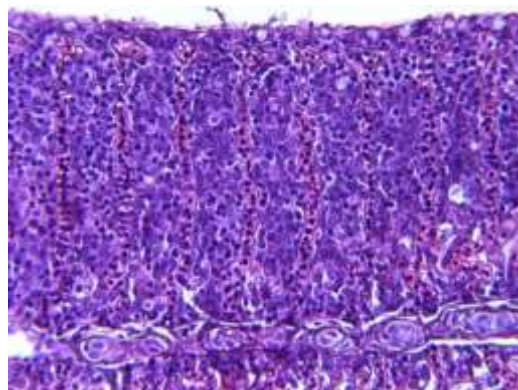


شکل ۵: تورم لایه پایه و هیپرپلازی و پرخونی عروق

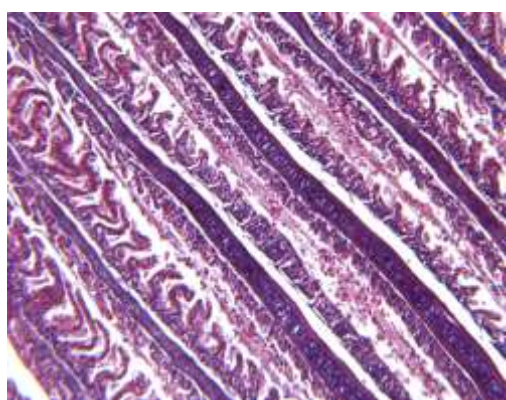




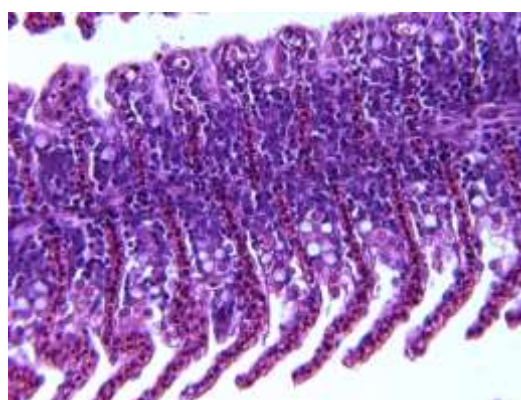
شکل ۸: چماقی شدن



شکل ۷: فیوزن لاملاها



شکل ۱۰: نکروز تیغه های ثانویه



شکل ۹: افزایش سلول های موکوسی

۲۰۰۶؛ Cengiz و Unlu، ۲۰۰۲) که از آن جمله می‌توان به مواردی که در ادامه بیان می‌گردند، اشاره نمود. ترشح موکوس، تورم لاملا و به هم چسبیدن رشته‌های آبششی در خورشید ماهی آبشش آبی (*Lepomis macrochirus*) قرار گرفته در معرض غلظت‌های مختلف زیر حد کشنده دیازینون مشاهده شد (Dutta، ۱۹۹۷). تغییرات بافت‌شناسی هم‌چون خونریزی در لاملای اولیه و ثانویه، نکروز سلول‌های اپی‌تلیال، انحراف لاملای ثانویه، جداسازی سلول‌های اپی‌تلیال از سلول‌های پیلار، نیز در آبشش ماهی *Anabas testudineus*، قرار گرفته در معرض مونوکروتوفوس، مشاهده شد (Santhakumar و همکاران، ۲۰۰۱).

Moitra و همکاران (۲۰۱۲) نیز به بررسی تغییرات بافت‌شناسی در آبشش گربه ماهی *Clarias brachybranchus* که در معرض حشره‌کش اندوسولفان (Endosulfan) قرار گرفته بود، پرداختند. نتایج آزمایشات بافت‌شناسی پس از ۱۰ روز در معرض حشره‌کش قرار گرفتن، حاکی از وجود نکروز اپی‌تلیال، هیپرتروفی سلول‌های اپی‌تلیال، تخریب اپی‌تلیوم آبشش و خونریزی در لاملای اولیه در این ماهیان بود. پس از ۲۰ روز نیز ادم و ورم و نیز به هم جوش خوردن لاملاهای ثانویه مجاور هم اتفاق افتاد. اما

نتایج بافت‌شناسی طی این تحقیق، نشان داد که آبشش اولین بافت هدفی بود، که تحت تاثیر مالاتیون قرار گرفت. معمولاً آبشش‌ها شاخص خوبی برای نشان دادن کیفیت آب هستند (Rankin، ۱۹۸۲) و از آن‌جایی که اولین مسیر برای ورود آلودگی‌ها به داخل بدن ماهی هستند، به‌عنوان مدل‌هایی برای انجام مطالعات اثرات زیست‌محیطی به کار می‌روند (Bonga Wenderlaar و Lock، ۱۹۹۲؛ Erickson و Mckim، ۱۹۹۱؛ Mallat، ۱۹۸۵). آبشش در ماهیان جهت تنفس، تنظیم اسمزی و فعالیت‌های مربوط به دفع مواد زاید، کارایی دارد (Okechkea، ۲۰۱۳). در تحقیق حاضر، آبشش‌های ماهیان کلمه در اثر ورود حشره‌کش مالاتیون، آسیب دیدند و ناهنجاری‌هایی هم‌چون تورم لایه پایه، هیپرپلازی، نکروز تیغه‌های ثانویه، بلانژیکتازی، پرخونی لاملاها، شروع تلانژیکتازی، چماقی شدن لاملاها، فیوزن لاملاها و افزایش سلول‌های موکوسی در آن‌ها مشاهده شد. مطالعات بسیاری نیز آسیب‌های مشابهی در اثر تاثیر مالاتیون و سایر حشره‌کش‌ها و آلاینده‌ها، بر روی گونه‌های مختلفی از ماهیان را گزارش نموده‌اند (Fahmy، ۲۰۱۲؛ Moitra و همکاران، ۲۰۱۲؛ Vemurugan و همکاران، ۲۰۰۹؛ Vineetkumar و David، ۲۰۰۸؛ Cengiz،

هیچ‌یک از این حالات در ماهیان گروه شاهد که در معرض حشره‌کش نبودند، دیده نشد. در ماهی آب شیرین *Ophiocephalus punctatus* که تحت تاثیر غلظت‌های زیر حد کشنده مالاتیون بود نیز لاملای در هم پیچیده، سلول‌های آبششی آسیب دیده، تورم و واکولاسیون مشاهده شد (Pugazhvendam و همکاران، ۲۰۰۹). تغییرات مربوط به تخریب و از بین رفتن آبشش، هم‌چون تورم داخلی اپی‌تلیال در لاملای ثانویه، لایه موکوسی ضخیمی که رشته‌ها و لاملاهای آبششی را به‌طور کامل پوشانده، تخریب لاملای ثانویه، ضخیم شدن لاملا، التهاب سلول‌های اپی‌تلیال، شکستگی در لاملای اولیه، نکروزه شدن و از بین رفتن اپی‌تلیوم نیز توسط Rao و همکاران (۲۰۰۵) در ماهی *Gambusia affinis*، قرار گرفته در معرض دوزهای زیر حد کشندگی مونوکروتوفوس، گزارش شد. Dutta و همکارانش (۱۹۹۸) نیز که با استفاده از میکروسکوپ الکترونی به بررسی اثر استفاده از دوزهای زیر حد کشندگی مالاتیون در ماهی *Heteropneustes fossilis* پرداختند، غده موکوسی بزرگ‌شده که به‌سمت کمان آبششی گشوده شده بودند، وجود شکاف‌های زیادی در سطح لاملا، تورفتگی و شکستگی لبه‌های کوچک در کمان آبششی را مشاهده و گزارش نمودند. نکروز اپی‌تلیال و از هم گسستن اپی‌تلیوم آبشش، از اثرات تخریب مستقیم تحریک‌کننده‌های آبشش هستند و پاسخ دفاعی ماهی در برابر آن، افزایش ترشح موکوس است (David و همکاران، ۲۰۰۲). به‌هم چسبیدن (هم‌جوشی) لاملاها و نیز لاملاهای چماقی شکل نیز نوعی دیگر محافظتی است که در برابر وجود ماده تحریک‌کننده ایجاد می‌شود زیرا از این طریق، سطح تماس آبشش در معرض آسیب، کاهش می‌یابد (Dutta و Richmonds، ۱۹۸۹). هم‌جوشی اولیه لاملاهای ثانویه در اثر ازدیاد و تکثیر سلول‌های اپی‌تلیال و موکوس است. علت این امر این است که سلول‌های موکوسی که دارای موسین (Mucin) - پلی‌آنیون‌های ساخته‌شده از گلیکوپروتئین‌ها- هستند که می‌توانند در به دام انداختن مواد سمی موثر بوده و نتیجتاً از ورود مواد سمی به‌داخل اپی‌تلیال آبشش پیش‌گیری نمایند (Laurent و Perry، ۱۹۹۳). اما با قرار گرفتن طولانی مدت در برابر ماده سمی (۲۳ روز)، کارایی این نوع دفاع، از دست می‌رود. هم‌چنین خود مواد موکوسی نیز در کاهش ورود مواد سمی، مفید هستند.

کبد، بزرگترین غده بدن ماهی است که انجام فعالیت‌های مختلفی را بر عهده دارد. کبد اندام اصلی دفع‌کننده مواد سمی است (Dutta و همکاران، ۱۹۹۳) که در ماهیان قرار گرفته در معرض حشره‌کش‌ها، دچار تغییرات ریخت‌شناسی جدی می‌گردد (Rodrigues و Fanta، ۱۹۹۸). کبد برعکس آبشش

مستقیماً با آلودگی‌های محیطی در تماس نیست اما آلودگی‌ها از طریق خون به کبد می‌رسند و اثر غیرمستقیم بر روی آن می‌گذارند. شاید تغییرات کبدی نیز نشانگری سودمند برای نشان دادن استرس‌های زیست‌محیطی اولیه باشد. در تحقیق حاضر، در بافت کبد ماهی کلمه قرار گرفته در معرض حشره‌کش مالاتیون، دژنراسیون هپاتوسیت‌ها، پیکنوزه شدن هسته‌ها، واکولاسیون هپاتوسیت‌ها، پرخونی عروق، پرخونی سینوزوئیدها و واکولاسیون سیتوپلاسم سلول‌های کبدی مشاهده شد. باوجود این‌که کبد اندام اصلی دفع و تنزل میزان ترکیبات سمی است، اما در صورتی که غلظت مواد سمی زیاد باشد و یا این‌که کبد در مدت زمانی طولانی در معرض مواد سمی باشد، این مکانیسم کبد دچار مشکل شده و نهایتاً سبب آسیب بافت کبدی می‌گردد (Brusle، ۱۹۹۶). در تحقیقات انجام شده توسط سایر محققین نیز، علائمی مشابه در کبد ماهیان قرار گرفته در معرض سموم و حشره‌کش‌ها، مشاهده شد. به‌طوری‌که Fanta و همکاران (۲۰۰۳)، تورم ابری، نکروز مرکزی، آتروپی و واکوئل شدن را در کبد ماهی *Corydoras paleatus* قرار گرفته در معرض متیل پاراشین، گزارش نمودند. هم‌چنین، هیپرپلازی، واکوئل شدن، رگ‌های خونی از هم پاشیده شده، هپاتوسیت تخریب شده، نکروز کواگوله شده مرکزی، نیز در ماهی *Labeo rohita* قرار گرفته در معرض سیپرمترین، گزارش شد (Sarkar و همکاران، ۲۰۰۵). در بافت‌های کبدی ماهی *Gambusia affinis* نیز که در معرض دلتامترین قرار داشت، زخم‌های کبدی، هیپرتروفی هپاتوسیت‌ها، افزایش سلول‌های کاپفر، نکروز مرکزی، تخریب چربی، پیکنوزیس هسته‌ای و تنگ و کشیده شدن سینوزوئیدها، مشاهده شد (Unlu و Cengiz، ۲۰۰۶). Mahanta و Deka (۲۰۱۲) نیز علائمی مانند تخریب ساختار پارانشیمی کبد، تجزیه و تفکیک هپاتوسیت‌ها، تورم هپاتوسیت‌ها، نکروز مرکزی و پیکنوتیک شدن هسته هپاتوسیت‌ها را در کبد نوعی گربه ماهی *Heteropneustes fossilis* قرار گرفته در معرض مالاتیون، مشاهده نمودند. در بافت کبد ماهی *Esomus danricus* که در معرض مالاتیون قرار گرفت، آسیب‌هایی هم‌چون تورم و واکوئل شدن هپاتوسیت‌ها و نکروزه شدن مشاهده شد (Das و همکاران، ۲۰۱۳). مشاهدات بافت‌شناسی آبشش و کبد ماهی کلمه که در معرض دوزهای زیر حد کشندگی مالاتیون، قرار گرفته بود، نشان می‌دهد که مالاتیون سبب ایجاد اثرات مخرب بر روی بافت‌های آبشش و کبد این ماهی می‌گردد و علائمی که در آبشش‌ها و کبد‌های آسیب دیده مشاهده شد، سبب ایجاد مشکلات فیزیولوژیکی و نهایتاً مرگ ماهی می‌گردد. در نهایت، یافته‌های تحقیق حاضر نشان می‌دهد که رابطه مستقیمی بین



۱۴. Fahmy, G.H., ۲۰۱۲. Malathion Toxicity: Effect on Some Metabolic Activities in *Oreochromis Niloticus*, the Tilapia Fish. International Journal of Bioscience, Biochemistry and Bioinformatic. Vol. ۲, No.۱, pp: ۵۲-۵۵.

۱۵. Fanta, E.; Rios, F.S.; Romao, S.; Vianna, A.C.C. and Freiburger, S., ۲۰۰۲. Histopathology of the fish *Corydoras paleatus* contaminated with sublethal levels of organophosphorus in water and food. Environ. Safe. Vol. ۵۴, pp: ۱۱۹-۱۳۰.

۱۶. Kiabi, B.H.; Abdoli, A. and Naderi, M., ۱۹۹۹. Status of the fish fauna in the South Caspian basin of Iran. Journal of Zoology in the Middle East. Vol. ۱۸, pp: ۵۷-۶۵.

۱۷. Mallat, J., ۱۹۸۵. Fish gill structural changes induced by toxicants and other irritants: a statistical review. Can. J. Fish Aquat. Sci. Vol. ۴۲, pp: ۶۳۰-۶۴۸.

۱۸. McKim, J.M. and Erickson, R.J., ۱۹۹۱. Environmental impacts on the physiological mechanisms controlling xenobiotic transfer across fish gills. Physiol. Zool. Vol. ۶۴, pp: ۳۹-۶۷.

۱۹. Moitra, S.; Bhattacharjee, R. and Sen, N.S., ۲۰۱۲. Histopathological Changes in the gills of air breathing teleost *Clarias batrachus* Linn. Exposed to endosulfan. Asian J. Exp. Sci. Vol. ۲۶, No. ۱, pp: ۲۳-۲۶.

۲۰. Okechukwa, O.E.; Usman, I.B. and Jehu, A., ۲۰۱۲. Histopathology of liver and gill of *C.gariepinus* (Burchell ۱۸۲۲) with swollen abdomen following exposure to acute and sublethal concentrations of chlorpyrifos-ethyl. International Journal of Basic and Applied Science. Vol. ۲, No. ۳, pp: ۲۲۳-۲۲۹.

۲۱. Perry, S.F. and Laurent, P., ۱۹۹۲. Environmental effects on fish gill structure and function. In: eds. J.C Rankin, F.B Jesen, Fish Ecophysiology, Chapman and Hall. London. pp: ۲۳۱-۲۶۴.

۲۲. Pugazhendan, S.R.; Jothi Narendiran, N.; Kumaran, R.G.; Kumaran, S. and Alagappan, K.M., ۲۰۰۹. Effect of Malathion Toxicity in the Freshwater Fish *Ophiocephalus punctatus*-A Histological and Histochemical Study. World Journal of Fish and Marine Sciences. Vol. ۱, No. ۳, pp: ۲۱۸-۲۲۳.

۲۳. Rankin, J.C.; Atagg, R.M. and Bolis, L., ۱۹۸۲. Effects of pollutants on gills. In-Gills, eds. D. F. Houlihan, J. C. Rankin, T. J., Shuttleworth. Cambridge University Press, New York. pp: ۲۰۷-۲۲۰.

۲۴. Rao, J.V.; Begum, G.; Sridhar, V. and Reddy, N.C., ۲۰۰۵. Sublethal effects of monocrotophos on locomotor behavior and gill architecture of the mosquito fish, *Gambusia affinis*. J. Env. Sci. Heal. B. Vol. ۴۰, pp: ۸۱۳-۸۲۵.

۲۵. Rodrigues, E.L. and Fanta, E., ۱۹۹۸. Liver histopathology of the fish *Brachydanio rerio* after acute exposure to sublethal levels of the organophosphate dimethoat ۵۰۰. Rev. Bras. Zool. Vol. ۱۵, pp: ۴۴۱-۴۵۰.

۲۶. Santhakumar, M.; Balaji, M. and Ramudu, K., ۲۰۰۱. Gill lesions in the perch, *Anabas testudineus*, exposed to monocrotophos. J. Environ. Biol. Vol. ۲۲, pp: ۸۷-۹۰.

۲۷. Sarkar, B.; Chatterjee, A.; Adhikari, S. and Ayyappan, S., ۲۰۰۵. Carbofuran and cypermethrin induced histopathological alterations in the liver of *Labeo rohita* and its recovery. J. Appl. Ichth. Vol. ۲۱, pp: ۱۳۱-۱۳۵.

۲۸. U.S.E. Protection Agency. ۱۹۷۲. The use of pesticides in suburban homes and gardens and their impact on the aquatic environment, Pesticide Study Series. Washington, D.C. Vol. ۲, ۲۷۶ p.

۲۹. Velmurugan, B.; Selvanayagam, M.; Cengiz, E.P. and Unlu, E., ۲۰۰۹. Histopathological Changes in the Gill and Liver Tissues of Freshwater Fish, *Cirrhinus mrigala* Exposed to Dichlorvos. Brazilian archives of biology and technology. Vol. ۵۲, No. ۵, pp: ۱۲۹۱-۱۲۹۶.

۳۰. Vineetkumar, K.P. and David, M., ۲۰۰۸. Behaviour and Respiratory Dysfunction as an Index of Malathion Toxicity in the Freshwater Fish, *Labeo rohita* (Hamilton). Turkish J of Fisheries and Aquatic Sciences. Vol. ۸, pp: ۲۳۳-۲۳۷.

۳۱. Wenderlaar Bonga, S.E. and Lock, A.A.C., ۱۹۹۲. Toxicants and osmoregulation in fish. Neth. J. Zool. Vol. ۴۲, pp: ۴۷۸-۴۹۳.

قرار گرفتن در معرض حشره‌کش مالاتیون و فراوانی اختلالات بافت‌شناسی در بافت‌های کبد و آبشش ماهی کلمه، وجود دارد و آسیب‌شناسی بافت‌های آبشش و کبد می‌تواند، نشانگری مفید برای آلودگی‌های زیست‌محیطی باشد.

منابع

۱. کشیری، ح.; شعبانی، ع. و شعبانپور، ب., ۱۳۹۱. بررسی تنوع ژنتیکی ماهی کلمه خزر *Rutilus rutilus caspicus* در مناطق قره سو و گمیشان به روش مایکروستلایت. مجله زیست‌شناسی ایران. سال ۲۵، شماره ۱، صفحات ۱۳۹ تا ۱۴۷.

۲. شریف‌پور، ع.; سلطانی، م.; عبدالحی، ح. و قیومی، ر., ۱۳۸۱. اثر بی‌هوش‌کنندگی اسانس گل میخک (*Eugenia caryophyllata*) در شرایط مختلف pH و درجه حرارت در بچه ماهی کپور معمولی (*Cyprinus carpio*). مجله علمی شیلات ایران. سال ۱۱، شماره ۴، صفحات ۵۹ تا ۷۴.

۳. Brusle, J.; Gonzalez, I. and Anadon, G., ۱۹۹۶. Fish Morphology, the structure and function of fish Liver, eds Munshi JSD, Dutta HM (Science Publishers INC, New Yourk). ۱۸۹ p.

۴. Cengiz, E.I. and Unlu, E., ۲۰۰۲. Histopathologica changes in the gills of mosquitofish, *Gambusia affinis* exposed to endosulfan. B. Environ. Contam. Tox. Vol. ۶۸, pp: ۲۹۰-۲۹۶.

۵. Cengiz, E.I. and Unlu, E., ۲۰۰۶. Sublethal effects of commercial deltamethrin on the structure of the gill, liver and gut tissues of mosquitofish, *Gambusia affinis*: A microscopic study. Envir. Toxi. Phar. Vol. ۲۱, pp: ۲۴۶-۲۵۳.

۶. David, M.; Mushigeri, S.B. and Prashanth, M.S., ۲۰۰۲. Toxicity of fenvalerate to the freshwater fish, *Labeo rohita*. Geobios. Vol. ۲۹, pp: ۲۵-۲۸.

۷. Deka, S. and Mahanta, R., ۲۰۱۲. A Study on the Effect of Organophosphorus Pesticide Malathion on Hepato-Renal and Reproductive Organs of *Heteropneustes fossilis* (Bloch). The Science Probe. Vol. ۱, No. ۱, pp: ۱-۱۳.

۸. Das, S.; Das, A. and Gupta, A., ۲۰۱۲. Histopathological changes in liver of Indian flying barb, *Esomus danricus*, exposed to Malathion. International J of Latest Research in Science and Technology. Vol. ۲, No. ۲, pp: ۶۲-۶۴.

۹. Dutta, H.M.; Roy, P.K.; Sing, N.K.; Adhikaria, S. and Munshi, J.D., ۱۹۹۸. Effect of sub lethal levels of Malathion on the gills of *Heteropneustes fossilis*. Scanning electron microscope study. J. Environ. Patho. Toxicol. Oncol. Vol. ۱۷, No. ۱, pp: ۵۱-۶۳.

۱۰. Dutta, H.M.; Adhikari, N.K.; Singh, P.K. and Munshi, J.S., ۱۹۹۲. Histopathological changes induced by Malathion in the liver of a freshwater catfish, *Heteropneustes fossilis* (Bloch). B. Environ. Contam. Tox. Vol. ۵۱, pp: ۸۹۵-۹۰۰.

۱۱. Dutta, H.M.; Munshi, J.S.D.; Roy, P.K.; Singh, N.K.; Motz, L. and Adhikari, S., ۱۹۹۷. Effects of diazinon on bluegill sunfish, *Lepomis macrochirus*, gills: scanning electron microscope observations. Exp. Biol. Online. Vol. ۲, pp: ۱-۱۱.

۱۲. ElBadawi, A.A. and Ramadan, O.A., ۲۰۰۶. Some toxicological studies of the insecticide "pymetrozine" on *Oreochromis niloticus*. J. Egypt. Acad. Soc. Environ. Develop. Vol. ۷, No. ۳, pp: ۱۲۵-۱۳۸.

۱۳. Edwards, D., ۲۰۰۶. Reregistration Eligibility Decision for Malathion. US Environmental Protection Agency Prevention, Pesticides and Toxic Substances EPA ۷۳۸. Vol. ۹۰, pp: ۳-۶.