

توصیف ساختار استخوانی سیاه‌ماهی مرکزی (*Capoeta buhsei* Kessler, ۱۸۷۷) از حوضه دریاچه نمک

- **علیرضا سیفی:** گروه تنوع‌زیستی، دانشکده محیط‌زیست، دانشگاه آزاد اسلامی، واحد علوم و تحقیقات تهران، صندوق پستی: ۷۷۵-۱۴۵۱۵
- **سهیل ایگدری*:** گروه شیلات، پردیس کشاورزی و منابع طبیعی کرج، دانشکده منابع طبیعی، دانشگاه تهران، کرج، صندوق پستی: ۴۱۱۱
- **نعمت‌الله خراسانی:** گروه تنوع‌زیستی، دانشکده محیط‌زیست، دانشگاه آزاد اسلامی، واحد علوم و تحقیقات تهران، صندوق پستی: ۷۷۵-۱۴۵۱۵

تاریخ دریافت: بهمن ۱۳۹۴ تاریخ پذیرش: اردیبهشت ۱۳۹۵

چکیده

گونه سیاه‌ماهی مرکزی *Capoeta buhsei* یکی از نه گونه جنس سیاه‌ماهی در ایران و بومی حوضه دریاچه نمک می‌باشد. با توجه به این که در مورد این گونه اطلاعات اندکی در دسترس بوده و بسیاری از ویژگی‌های زیست‌شناختی آن ناشناخته مانده است و همچنین با توجه به اهمیت نقش ساختار اسکلتی در شناخت ویژگی‌های زیست‌شناسی ماهیان، این تحقیق با هدف بررسی ویژگی‌های ساختار استخوانی گونه سیاه‌ماهی مرکزی به اجرا درآمد. بدین منظور تعداد ۱۲ قطعه ماهی از رودخانه کردان صید گردید، نمونه‌ها در فرمالین ده درصد تثبیت و برای مطالعه استخوان‌شناسی رنگ‌آمیزی و شفاف‌سازی شدند. در نهایت ویژگی‌های استخوانی آن‌ها به تفصیل توصیف گردید و نتایج حاصل از آن با گونه *Capoeta damascina*، که اطلاعات استخوان‌شناسی آن در دسترس بود مورد مقایسه قرار گرفت. نتایج این مقایسه تفاوت‌های آشکاری را در بخش‌های مختلف مجسمه عصبی، مجموعه استخوان‌های سرپوش آبخشی، کمان لامی، کمان آبخشی، باله پشتی، استخوان‌های ساده و رجلی خارجی و خارهای خونی و عصبی باله دمی نشان داد.

کلمات کلیدی: کپورماهیان، استخوان‌شناسی، آب‌های داخلی ایران، سیاه‌ماهی، *Capoeta*



مقدمه

برای بررسی موجودات فعلی و زنده می‌باشند، بلکه به‌خاطر استحکام و ماندگاری طولانی، در مطالعات دیرین‌شناسی نیز از اهمیت خاصی برخوردار بوده و در بیش‌تر مواقع تنها ابزار این نوع مطالعات هستند (کیوانی و همکاران، ۱۳۹۳). زیست‌شناسان با اطلاعات فراوانی که از ساختارهای اسکلتی ماهیان به‌دست می‌آورند، می‌توانند گونه، سن، جنس، اندازه، وزن، مکان و شرایط محیطی آن‌ها را به‌راحتی استخراج نمایند (Rojo، ۱۹۹۱)، به‌علاوه شناخت بسیاری از عملکردهای ماهی از جمله تغذیه، تنفس و شنا، بدون شناخت کامل استخوان‌های فک، آیشش، اسکلت بدن و باله‌ها امکان‌پذیر نمی‌باشد (Helfman و همکاران، ۲۰۰۹). با وجود دشوار بودن استخوان‌شناسی ماهیان نسبت به سایر مهره‌داران، مطالعات استخوان‌شناسی برای درک بهتر عملکردهای زیستی و روابط بین ماهیان ضروری به‌نظر می‌رسد و از جمله ویژگی‌های آرایه‌شناختی مهم جهت تشخیص و طبقه‌بندی و درک روند تکاملی آن‌ها محسوب می‌گردد.

با توجه به اهمیت نقش ساختار اسکلتی در شناخت ویژگی‌های زیست‌شناسی و بوم‌شناسی یک گونه، تاکنون مطالعه استخوان‌شناسی جامعی در مورد گونه‌های متعلق به جنس *Capoeta* در ایران صورت نگرفته و اطلاعات اندکی در مورد گونه‌های آن در دسترس است. تنها اطلاعات استخوانی موجود مربوط به گونه *C. damascina* از حوضه تیگریس است (رضوی‌پور و همکاران، ۱۳۹۳). بررسی آرایه‌شناسی جمعیت‌های مختلف گونه *C. damascina* در آب‌های داخلی ایران نیز براساس صفات ریختی نیز توسط رضوی‌پور (۱۳۹۲) انجام شد. برای سایر گونه‌ها نیاز به مطالعات گسترده در زمینه ریخت‌شناسی و استخوان‌شناسی احساس می‌شود. از این‌رو تحقیق حاضر با هدف بررسی ویژگی‌های استخوانی گونه *C. buhsei* به اجرا درآمد.

جنس *Capoeta*، با نام فارسی سیاه‌ماهی، دارای ۲۵ گونه می‌باشد که نه گونه آن شامل *C. barroisi*، *C. aculeata*، *C. trutta*، *C. fusca*، *C. damascina*، *C. capoeta*، *C. buhsei*، *C. saadi* و *C. mandica* از ایران گزارش شده است (Coad، ۲۰۱۵؛ Esmaeili و همکاران، ۲۰۱۵؛ Jouladeh-Roudbar و همکاران، ۲۰۱۵). اعضای این جنس در نواحی جنوب‌غربی آسیا پراکنش دارند (Coad، ۲۰۱۵). از جمله ویژگی‌های ماهیان این جنس می‌توان به بدن نسبتاً کشیده، وجود یک تا دو جفت سبیلک، باله پشتی و مخرجی کوتاه به‌ترتیب با ۹-۷ و ۵ شعاع منشعب و سه ردیف دندان حلقی اشاره کرد (Coad، ۲۰۱۵). گونه *C. buhsei* با نام فارسی سیاه‌ماهی مرکزی، بومی حوضه دریاچه نمک بوده (Jouladeh-Roudbar و همکاران، ۲۰۱۵؛ Wossughi، ۱۹۷۸؛ Derzhavin، ۱۹۲۹) و از حوضه‌های دشت کویر، اصفهان، کرمان- نائین، سیرجان و هرمز نیز گزارش شده است (Jouladeh-Roudbar و همکاران، ۲۰۱۵؛ Abdoli، ۲۰۰۰؛ Wossughi، ۱۹۹۸؛ Bianco و Banarescu، ۱۹۸۲). Saadati (۱۹۷۷) این گونه را به‌عنوان گونه *C. damascina* معرفی کرده بود. گونه *C. buhsei* به‌واسطه داشتن تعداد خارهای کمانی (۱۰-۷) و خارهای آیششی (۱۷-۹) کم، فقدان ستیغ واضح در بخش قدامی باله پشتی، نوع ساختار دهانی و وجود یک خار غیرمضرس دندان یا با دندان کم در باله‌پشتی از گونه *C. damascina* قابل شناسایی است (Coad، ۲۰۱۵).

ساختارهای استخوانی از جمله قدیمی‌ترین اجزای مورد استفاده در مطالعه مهره‌داران هستند. این ساختارها نه تنها ابزار مناسبی



شکل ۱: نمای جانبی گونه سیاه‌ماهی مرکزی *Capoeta buhsei* رودخانه کردان، حوضه دریاچه نمک

الکتروشوکر نمونه‌برداری گردید. نمونه‌ها پس از بی‌هوشی در محلول گل میخک ۱٪، در فرمالین بافری ۱۰٪ بافری تثبیت شدند. به‌منظور مطالعه استخوان‌شناسی، نمونه‌های ماهی براساس روش اصلاح شده Taylor و Van Dyke (۱۹۸۵) شفاف‌سازی و توسط آلسیان‌بلو و آلیزارین‌رد رنگ‌آمیزی شدند. سپس ساختارهای استخوانی نمونه‌ها،

مواد و روش‌ها

برای این تحقیق تعداد ۱۲ قطعه سیاه‌ماهی مرکزی با طول استاندارد (SD) 91.09 ± 11.56 سانتی‌متر از رودخانه کردان (کرج: E $35^{\circ} 57' 12.63''$ N $50^{\circ} 50' 17.12''$ در آبان‌ماه ۱۳۹۴ توسط دستگاه

بالی پروانه‌ای متصل می‌گردد. استخوان حدقه‌ای پروانه‌ای تیغه میانی ناحیه بینایی را تشکیل می‌دهد و در قسمت شکمی به استخوان دراز پراپروانه‌ای و در حاشیه خلفی-پشتی به استخوان بالی پروانه‌ای متصل می‌گردد (شکل ۲c). استخوان بالی پروانه‌ای کمی مقعر بوده و در بخش خلفی به استخوان‌های پیش‌گوشی و پروانه‌ای متصل می‌گردد. بخش میانی استخوان اطراف پروانه‌ای دارای بیش‌ترین پهنا می‌باشد و بخش قدامی آن باریک‌تر از بخش خلفی است. استخوان‌های دور چشمی شامل سه استخوان زیر چشمی (Infraorbital) و یک استخوان فوق چشمی (Supraorbital) می‌باشد. استخوان اشکی (Lachrymal) اولین استخوان زیر چشمی است که پهن‌تر از سایرین می‌باشد. دومین استخوان این مجموعه کوچک بوده و در حاشیه پشتی به سومین و بزرگ‌ترین استخوان زیر چشمی متصل می‌گردد. این استخوان L شکل بوده و به مجموعه عصبی متصل می‌گردد. استخوان فوق چشمی تقریباً مثلثی شکل بوده و در بخش قدامی-جانبی پیشانی قرار دارد. منطقه شنوایی (Otic) شامل شش استخوان آهیانه (Parietal)، پروانه‌ای (Sphenotic)، بالی گوش (Pterotic)، بالی گوش-پوستی (Dermopteric)، پیش‌گوشی (Prootic) و فوق‌گوشی (Epiotic) می‌باشد. استخوان آهیانه پهن بوده و حاشیه جانبی-خارجی آن به بالی گوش و پروانه‌ای و حاشیه خلفی آن به استخوان فوق پس‌سری (Supraoccipital) و فوق‌گوشی متصل می‌گردد. استخوان بالی گوش که پهن‌ترین قسمت مجموعه را تشکیل می‌دهد، شکلی ربع دایره‌ای داشته و در بخش خلفی به استخوان پوستی بالی گوش جوش خورده است. اپی‌اتیک تقریباً دوزنقه‌ای شکل بوده و بین دو استخوان بالی گوش و فوق پس‌سری واقع شده است. استخوان بالی گوش دارای چندین فوران در بخش میانی است و در بخش قدامی پیش‌گوشی به استخوان بالی پروانه‌ای متصل می‌گردد. بخش جانبی داخلی این استخوان توسط زائده شکمی تیغه‌ای شکل به استخوان پراپروانه‌ای متصل است. استخوان پروانه‌ای دارای زائده قدامی-جانبی دراز می‌باشد که به حاشیه جانبی استخوان پیشانی متصل می‌گردد (شکل ۲b).

ناحیه پس‌سری (Occipital) شامل استخوان‌های فوق پس‌سری (Supraoccipital)، پس‌سری خارجی (Exoccipital) و قاعده‌ای پس‌سری (Basioccipital) می‌باشد. استخوان فوق پس‌سری در بخش میانی پشتی دارای یک برآمدگی تیغه‌ای شکل است. لبه قدامی این استخوان مقعر بوده و حاشیه خلفی آن به جفت استخوان پس‌سری خارجی متصل می‌شود. استخوان پس‌سری خارجی دارای حفره فوران مگنوم (Foramen magnum) می‌باشد (شکل ۲c). این استخوان در بخش پشتی به استخوان‌های بالی گوش و فوق‌گوشی وصل می‌شود. زائده حلقی-خلفی (Posterior pharyngeal process) استخوان قاعده‌ای پس‌سری در بخش قدامی پهن شده و صفحه خرد کننده شکمی

به ترتیب شامل نواحی سر، اسکلت تنه‌ای و باله‌ها مجزا شده و هر یک از قطعات اسکلتی توسط دستگاه اسکنر Epson V 600 مجهز به یک حوضچه گلیسیرین تصویربرداری به عمل آمد. ویژگی‌های استخوان شناسی نمونه‌های شفاف شده نیز توسط یک دستگاه میکروسکوپ (لوپ) مدل Leica (MS5) بررسی و توصیف شدند. ترسیم ساختارهای اسکلتی توسط نرم‌افزار CorelDraw X6 و نام‌گذاری قطعات استخوانی براساس Rojo (۱۹۹۱) صورت گرفت. پس از بررسی ساختار اسکلتی به منظور شناسایی ویژگی‌های قابل تمایز گونه مورد مطالعه، ویژگی‌های استخوانی آن با اطلاعات استخوانی موجود یعنی گونه *C. damascina* از حوضه تیگریس مورد مقایسه قرار گرفت.

نتایج

مجموعه عصبی (Neurocranium) در بخش خلفی پهن بوده و در بخش میانی و قدامی اندکی باریک می‌گردد (شکل ۱a). ناحیه پرویزنی (Ethmoid) شامل شش قطعه استخوانی فراپرویزنی (Supraethmoid)، پرویزنی کناری (Lateral ethmoid)، پیش‌پرویزنی (Pre-ethmoid I) و تیغه‌ای (Vomer)، بینی (Nasal) و کین‌اتموئید (Kinethmoid) می‌باشد. استخوان فراپرویزنی کوتاه و پهن بوده و دارای دو زائده قدامی-جانبی نوک تیز و دو برآمدگی قدامی کوچک در بخش میانی است. این استخوان در میانه بخش پشتی دارای یک شیار طولی می‌باشد. بخش میانی حاشیه خلفی استخوان فراپرویزنی به استخوان پیشانی متصل می‌گردد (شکل ۲a). دو قطعه استخوان بینی در بخش جانبی استخوان فراپرویزنی واقع شده است که محل عبور کانال فوق چشمی می‌باشند. بخش قدامی استخوان تیغه‌ای پهن بوده و لبه پشتی آن نوک تیز شکل است. بخش خلفی این استخوان دراز بوده و به استخوان‌های پراپروانه‌ای و پرویزنی کناری متصل می‌گردد. قسمت میانی استخوان تیغه‌ای پهن‌ترین بخش این استخوان را تشکیل می‌دهد. دو قطعه استخوان کوچک پیش‌پرویزنی I در لبه قدامی-جانبی این استخوان واقع شده است (شکل ۲b). استخوان پرویزنی کناری در حاشیه قدامی و خلفی مقعر بوده و در بخش شکمی مسطح می‌گردد. استخوان کوچک کین‌اتموئید بین استخوان‌های فک بالا قرار دارد.

منطقه بینایی (Orbital) شامل استخوان‌های پیشانی (Frontal)، حدقه‌ای پروانه‌ای (Orbitosphenoid)، بالی پروانه‌ای (Ptersphenoid)، پراپروانه‌ای (Parasphenoid)، استخوان‌های دور چشمی (Circumorbital) و استخوان‌های اسکلوئوتیک (Sclerotic) می‌باشد. استخوان پیشانی بزرگ و پهن بوده و در دو لبه قدامی و خلفی صاف می‌باشد. حاشیه قدامی-شکمی این استخوان به استخوان‌های حدقه‌ای پروانه‌ای و

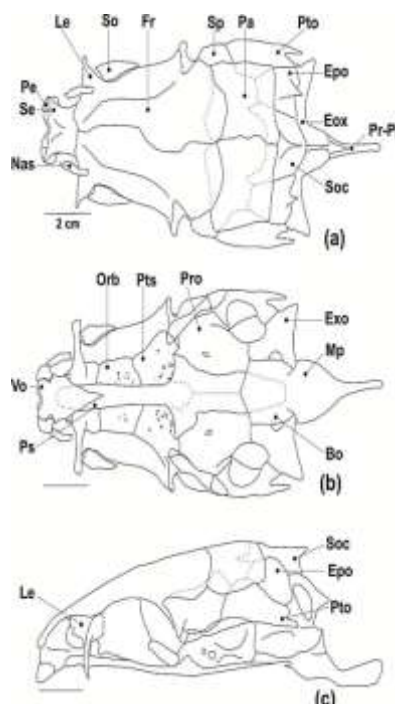


پایین است (شکل ۳a). استخوان فکی دارای یک زائده متمایل به پایین در بخش قدامی و یک برآمدگی در بخش میانی است. بخش خلفی این استخوان باریک شده و در انتها اندکی پهن می‌گردد. یک سوراخ واضح در زیر زائده قدامی آن دیده می‌شود.

استخوان‌های فک پایین شامل دندانی (Dentary)، رتروآرتیکولار (Retroarticular)، مفصلی (Angular) و کروئومکلین (Coronomeckelian) می‌باشد (شکل ۳b). استخوان دندانی تقریباً L شکل است. استخوان مفصلی در حاشیه خلفی استخوان دندانی واقع شده است. لبه خلفی استخوان مفصلی ضخیم و پهن است و با استخوان مربعی (Quadrate) از مجموعه فک‌آویز مفصل می‌شود. در لبه شکمی - خلفی استخوان مفصلی استخوان کوچک و تقریباً مثلثی شکل رتروآرتیکولار واقع شده است. استخوان کروئومکلین کوچک بوده و در قسمت جانبی - داخلی استخوان مفصلی قرار دارد. این استخوان در بخش قدامی پهن بوده و در حاشیه جانبی خود دارای یک برآمدگی است.

استخوان‌های فک‌آویز شامل استخوان‌های مربعی (Quadrate)، ساده (Symplectic) و فکی لامی (Hyomandibular)، رجلي پشتی (Metaptrygoid)، رجلي خارجی (Ectoptrygoid)، رجلي داخلی (Endoptrygoid) و کامی (Palatine) می‌باشد. استخوان فکی لامی تقریباً مثلثی شکل بوده و دارای دو برآمدگی پشتی است که به جمجمه عصبی متصل می‌گردد (شکل ۴a). این استخوان در حاشیه پشتی دارای یک برآمدگی تیغه‌ای شکل است که تا بخش شکمی ادامه دارد. مفصل سرپوش آبششی (Opercular condyle) در حاشیه خلفی-پشتی این استخوان واقع شده است. بخش شکمی فکی لامی با استخوان بین‌لامی مفصل می‌شود. حاشیه خلفی استخوان مربعی دارای یک فرورفتگی نسبتاً عمیق می‌باشد. استخوان ساده در بخش قاعده‌ای - خلفی استخوان مربعی واقع شده است. این استخوان، در ناحیه خلفی پهن تر می‌گردد.

(Ventral masticatory plate) را تشکیل می‌دهد. این زائده در بخش خلفی باریک می‌گردد.

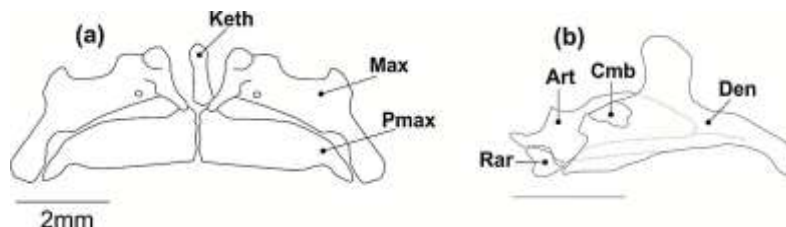


شکل ۲: نمای پشتی (a)، شکمی (b) و جانبی (c) جمجمه عصبی

گونه *Capoeta buhsei*

Abbreviations: Bo: basioccipital; Epo: epiotic; Exo: exoccipita; Fr: frontal; Le: lateral ethmoid; Mp: ventral masticatory plate; Nas: nasal; Orb: orbitosphenoid; Pa: parietal; Pe: preethmoid I; Pro: prootic; pr-Pp: posterior pharyngeal process; Ps: parasphenoid; Pto: pterotic; Pts: pterosphenoid; Se: supraethmoid; So: supraorbital; Soc: supraoccipital; Spo: sphenotic; Vo: vomer.

در جمجمه احشایی (Branchiocranium)، فک بالا شامل جفت استخوان فکی (Maxilla) و پیش فکی (Premaxilla) می‌باشد. استخوان پیش فکی در بخش قدامی پهن بوده و در بخش خلفی باریک و رو به



شکل ۳: نمای جانبی داخلی استخوان‌های فک بالا (a) و فک پایین (b) گونه *Capoeta buhsei*

Abbreviations: Art: articulare; Cmb: coronomeckelian; Den: dentale; Keth: kinethmoid; Max: maxillary; Pmax: premaxillary; Rar: retroarticulare.

استخوان میان سرپوش آبششی (Interopercle) متصل می‌گردد. بخش پشتی استخوان مربعی پهن است. استخوان رجلي پشتی در بخش قدامی دارای یک برآمدگی پشتی متمایل به بالا می‌باشد. در

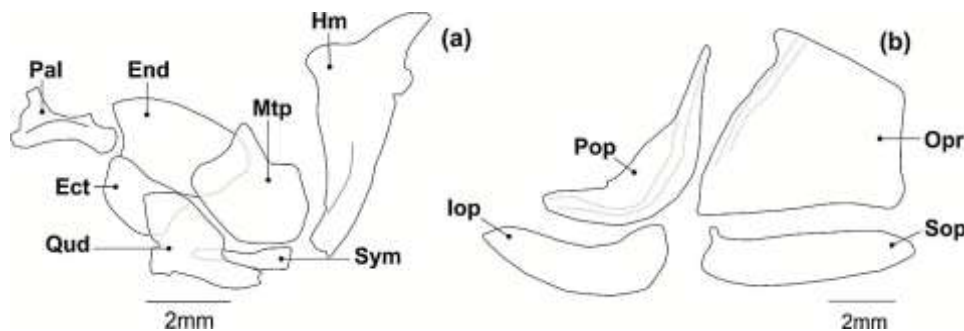
استخوان مربعی دارای دو بخش پشتی و شکمی است. بخش شکمی دراز بوده و دارای قطر بیش‌تری نسبت به بخش پشتی است. لبه خلفی بخش شکمی آن توسط یک لیگامنت به حاشیه قدامی

افقی است. بخش قدامی پیش‌سرپوش آبششی با استخوان میان سرپوش آبششی هم‌پوشانی دارد. استخوان میان سرپوش آبششی در بخش خلفی متمایل به بالا می‌باشد (شکل ۴b).

مجموعه استخوان‌های کمان لامی (Hyoid arch) شامل استخوان‌های منفرد دملامی (Urohyal) و قاعده‌ای لامی (Basihyal) و جفت استخوان‌های تحت لامی (Hypohyal)، غضروفی لامی (Ceratohyal)، فوق لامی (Epihyal)، بین لامی و سه جفت شعاع پایه آبششی (Branchiostegal) می‌باشد. استخوان قاعده‌ای لامی در بخش قدامی پهن بوده و در بخش پشتی باریک می‌گردد. استخوان دملامی دارای دو بخش افقی و عمودی می‌باشد. بخش افقی در قسمت خلفی پهن بوده و در انتهای قدامی از پهنای آن کاسته می‌شود. بخش پشتی تیغه ای شکل و عمود بر بخش افقی است. استخوان تحت لامی دارای دو قسمت پشتی و شکمی است که در حاشیه قدامی به هم متصل می‌شوند. استخوان غضروفی لامی در بخش میانی باریک‌تر از دو انتها می‌باشد. استخوان فوق لامی در بخش جانبی باریک است. استخوان بین لامی کوچک بوده و در بخش بالایی فوق لامی واقع شده است. خارجی‌ترین شعاع پایه آبششی بزرگ‌ترین شعاع بوده و پهن‌تر از سایرین می‌باشد (شکل ۵a).

بخش قدامی این استخوان، رجلی خارجی قرار دارد که بخش خلفی آن پهن‌تر از بخش قدامی است. لبه قدامی این استخوان دارای یک فرورفتگی برای اتصال به استخوان کامی می‌باشد. حاشیه خلفی استخوان رجلی خارجی با حاشیه قدامی استخوان مربعی هم‌پوشانی دارد. رجلی داخلی در زیر استخوان رجلی خارجی واقع شده است. استخوان کامی در بخش قدامی دارای دو زائده جانبی و شکمی و یک فرورفتگی است که به برآمدگی قدامی-پشتی استخوان فکی مفصل می‌گردد. استخوان کامی هم‌چنین دارای یک زائده کوچک در بخش خلفی-جانبی است (شکل ۴a).

مجموعه استخوان‌های سرپوش آبششی (Opercle) شامل چهار قطعه‌ی سرپوش آبششی، پیش‌سرپوش آبششی (Preopercle)، زیرسرپوش آبششی (Subopercle) و میان‌سرپوش آبششی می‌باشد. لبه شکمی استخوان سرپوش آبششی صاف بوده و در قسمت قدامی-پشتی دارای یک برآمدگی است. یک فرو رفتگی مفصلی برای اتصال با مفصل فکی لامی در حاشیه جانبی-داخلی این استخوان قرار دارد. استخوان زیر سرپوش آبششی تقریباً بیضی شکل بوده و دارای یک زائده قدامی پشتی کوچک می‌باشد. پیش‌سرپوش آبششی تقریباً L شکل بوده و بخش عمودی آن دارای طول بیش‌تری نسبت به بخش



شکل ۴: نمای جانبی مجموعه استخوان‌های فک آویز (a) و سرپوش آبششی سمت چپ (b) گونه *Capoeta buhsei*

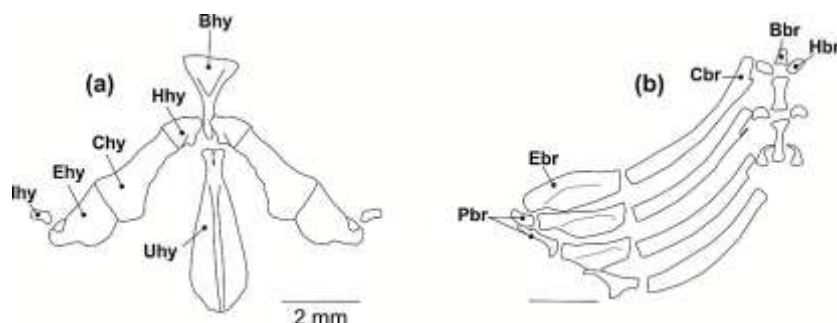
Abbreviations: Ect: ectopterygoid; End: endopterygoid; Hm: hyomandibulare; Iop: interopercle; Mtp: metapterygoid; Opr: opercle; Pal: palatine; Pop: praeopercle; Qud: quadrate; Sop: subopercle; Sym: symplectic.

ترقوه (Cliethrum)، ترقوه‌میانی (Mesocliethrum)، کتف (Scapula)، پشتی‌گیجگاهی (Posttemporal) و رادیال‌های باله سینه‌ای (Radials) می‌باشد (شکل ۶a). استخوان غرابی تقریباً L شکل بوده و بخش عمودی آن دارای یک زائده تیغه‌ای شکل در حاشیه قدامی-پشتی است و برآمدگی خلفی-شکمی آن مثلثی شکل و نوک تیز می‌باشد. بخش افقی استخوان غرابی در قسمت قدامی پهن‌تر شده و لبه جانبی-داخلی آن دارای یک زائده می‌باشد که توسط آن به لنگه مشابه خود متصل می‌گردد. استخوان غرابی پشتی دراز و باریک بوده و در بخش خلفی استخوان ترقوه واقع شده است (شکل ۶a).

مجموعه استخوان‌های کمان آبششی (Branchial apparatus) شامل پنج جفت استخوان غضروفی آبششی (Ceratobranchial)، چهار جفت استخوان فوق آبششی (Epibranchial)، سه جفت استخوان زیرآبششی (Hypobranchial)، دو جفت استخوان حلقی آبششی (Inphrpharyngobranchial) و سه استخوان منفرد قاعده‌ای آبششی (Basibranchial) است. استخوان حلقی آبششی خلفی بزرگ‌تر از قدامی است. این گونه دارای دندان حلقی با فرمول ۵،۳،۲-۲،۳،۵ می‌باشد (شکل ۵b).

کمر بند سینه‌ای (Pectoral girdle) شامل استخوان‌های غرابی (Coracoid)، فوق غرابی (Supracoracoid)، غرابی پشتی (Postcoracoid)،



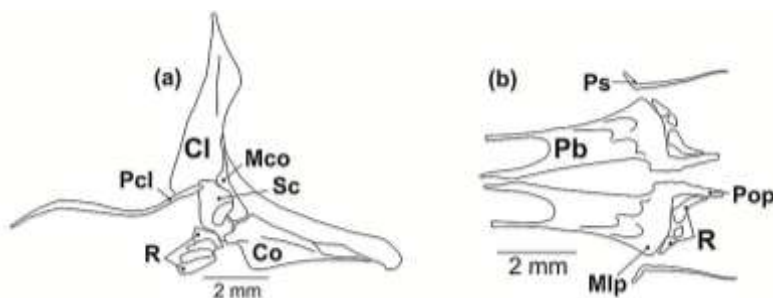


شکل ۵: نمای پشتی مجموعه استخوان‌های کمان لامي (a) و کمان آبششی (b) گونه *Capoeta buhsei*

Abbreviations: Bhy: basihyal; Chy: ceratohyal; Epi: epihyal; Hhy: dorsal and ventral hypohyal; Ihy: interhyal; Uhy: urohyal; Bbr: basibranchial; Cbr: ceratobranchial; Ebr: epibranchial; Hbr: hypobranchial; Pbr: phrapterygobranchial.

استخوان دارای یک فورامن بزرگ در بخش میانی و یک زائده تیغه‌ای شکل در بخش شکمی است (شکل ۶a). کمر بند سینه‌ای دارای چهار رادیال می‌باشد. کمر بند شکمی (Pelvic girdle)، شامل جفت استخوان شکمی (Pelvic bones)، استخوان استیلوئید (Styloid) و رادیال‌ها (Radials) است (شکل ۶b). بخش قدامی استخوان شکمی توسط یک فرورفتگی U شکل عمیق به دو شاخه تقسیم می‌شود، شاخه داخلی اندکی ضخیم‌تر و بلندتر از شاخه خارجی است. لبه خلفی- داخلی این استخوان نیز دارای یک زائده دراز بوده که در بخش قدامی به یکدیگر متصل می‌گردد. این مجموعه دارای سه جفت رادیال و یک جفت استخوان استیلوئید، در بخش جانبی استخوان شکمی، می‌باشد (شکل ۶b).

استخوان فوق‌غرابی در بخش خلفی پهن‌تر بوده و در بخش شکمی باریک می‌گردد، این استخوان در انتهای بخش عمودی غرابی واقع شده و استخوان فوق‌گیجگاهی روی آن قرار دارد. استخوان ترقوه تقریباً مثلثی شکل بوده و به حاشیه جانبی- داخلی بخش افقی استخوان غرابی متصل می‌گردد. حاشیه داخلی- جانبی استخوان ترقوه مایل به پایین می‌باشد. زائده خلفی- میانی این استخوان تیغه‌ای شکل بوده و ترقوه را به ترقوه میانی متصل می‌کند. استخوان ترقوه میانی در بخش شکمی پهن و تقریباً مثلثی شکل بوده و با دو استخوان ترقوه و کتف در ارتباط است. بخش پشتی ترقوه میانی باریک شده و به بخش عمودی استخوان غرابی متصل می‌گردد. استخوان کتف تقریباً گرد بوده و در بخش خلفی اندکی نوک تیز می‌گردد. این

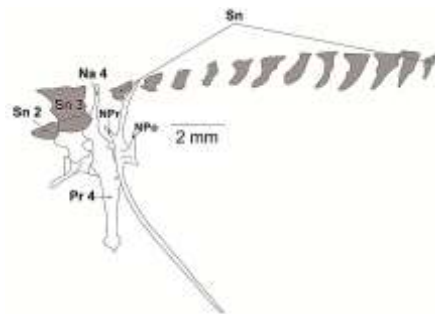


شکل ۶: نمای جانبی استخوان‌های کمر بند سینه‌ای (a) و نمای شکمی استخوان‌های کمر بند لگنی (b) گونه *Capoeta buhsei*

Abbreviations: Cl: cleithrum; Co: coracoid; Mco: mesocoracoid; Mlp: mid-lateral process; Pb: pelvic bone; Pcl: postcleithrum; Pop: posterior process; Ps: pelvic splint; R: radials; Sc: scapula.

باله پشتی دارای ۴ شعاع غیرمنشعب، ۸-۷ شعاع منشعب، ۹ سری استخوان پتریگیوفور (Pterygiophor) و یک استخوان استیلوئید می‌باشد. چهارمین شعاع غیرمنشعب باله پشتی بسیار ضخیم و دنداندار می‌باشد (شکل ۸a). ابتدای این باله از مهره ۱۶ ستون مهره شروع می‌شود. باله مخرجی دارای ۳ شعاع غیرمنشعب و ۵ شعاع منشعب، ۶ سری استخوان پتریگیوفور و یک استخوان Styloid می‌باشد و از مهره ۳۰ اسکلت محوری شروع می‌شود (شکل ۸b).

اسکلت محوری (Axial skeleton)، دارای ۴۵ جسم مهره می‌باشد که مهره اول تا چهارم به همراه استخوانچه‌های Tripus، Intercalarium، Scaphium و Claustrum در تشکیل دستگاه وبر شرکت دارند (شکل ۷). این گونه دارای ۱۴ استخوان فوق‌عصبی است که از دستگاه وبر تا بخش قدامی باله پشتی امتداد داشته و هرچه به باله پشتی نزدیک‌تر می‌شود اندازه آن‌ها بزرگ‌تر می‌گردد. سومین استخوان فوق‌عصبی بزرگ‌تر از سه استخوان فوق‌عصبی دیگر است (شکل ۷).

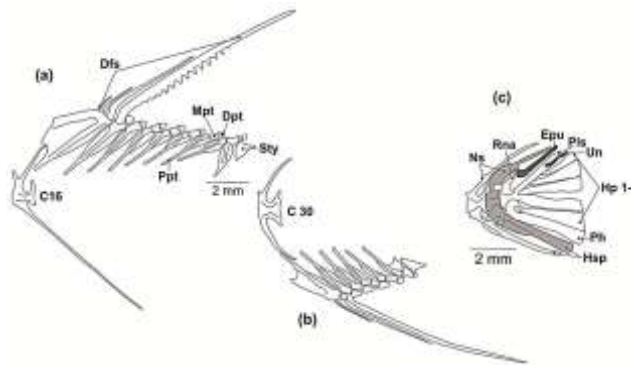


شکل ۷: مجموعه استخوان‌های دستگاه وبر و عناصر فوق‌عصبی گونه *Capoeta buhsei*

Abbreviations: Na ۴: neural arch ۴; Pr ۴: pleural rib ۴; Sn: supra-neural; NPO: Neural Postzygapophyses; NPR: Neural Prezygapophyses.

هیپورال (Hyporal)، پارهیپورال (Parhypural)، پلئوراستیل (Pleurostile)، اورونئورال (Uroneural) و ایپورال (Epurial) می‌باشد که در شکل ۸c نشان داده شده‌اند.

مجموعه استخوان‌های باله دم (Caudal fin) شامل سه مهره آخر ستون مهره، مجموعه‌ای از زوائد استخوانی و شعاع‌های اصلی و حمایتی (Procurrent) است. منظور از زوائد استخوانی شش استخوان



شکل ۸: نمای جانبی ساختار اسکلتی باله‌های پشتی (a)، شکمی (b) و دم (c) گونه *Capoeta buhsei*

Abbreviations: C ۱۶-۳۰: centrum ۱۶-۳۰; Dfs: dorsal fin spine; Dpt: distal pterygiophore; Epu: epural; Hp ۱-۶: hypural plates ۱-۶; Hsp: hemal spine; Mpt: medial pterygiophore; Ppt: proximal pterygiophore; Ph: parhypurale; Pls: pleurostyle; Rna: rudimentary neural arch; Sn: supra-neural; Sty: stay; Un: uroneural.

توئینی *C. damascina* بیان گردید تا ویژگی‌های قابل شناسایی بیش‌تری برای تمایز آن‌ها ارائه شود. لازم به ذکر است که مطالعات اخیر نشان داده است که گونه *C. damascina* مربوط به حوضه دمشق سوریه می‌باشد و جمعیت‌های آن در حوضه تیگریس ایران نیز یافت می‌شود (Jouladeh-Roudbar و همکاران، ۲۰۱۵؛ Alwan، ۲۰۱۰). با توجه به این که نمونه‌های مورد مطالعه توسط رضوی پور و همکاران (۱۳۹۳) از رودخانه قشلاق متعلق به حوضه آبریز رودخانه سیروان که به حوضه تیگریس عراق می‌ریزد، است، این گونه براساس Jouladeh-Roudbar و همکاران (۲۰۱۵) سیاه‌ماهی توئینی *C. damascina* می‌باشد. جمعیت‌هایی که در سایر حوضه‌های آب‌های داخلی ایران تحت عنوان گونه *C. damascina* شناخته می‌شدند، مربوط به گونه *C. saadi* هستند. مقایسه ساختار استخوانی این دو گونه، علی‌رغم شباهت‌های استخوانی، تفاوت‌های آشکاری را در بخش‌های مختلف شامل جمجمه عصبی، احشایی و باله‌ها نشان داد. در گونه *C. damascina*

بحث

در گذشته اعضای متعلق به گونه سیاه‌ماهی مرکزی *C. buhsei* به دلیل شباهت‌هایی که با گونه *C. damascina* داشتند در این گروه جای داده شده بودند (Saadati، ۱۹۷۷). نتایج حاصل از مقایسه توالی ژن‌های COI اعضای جنس سیاه‌ماهی نشان داد که دو گونه *C. buhsei* و *C. damascina* با تفاوت‌های اندکی که در ساختار این ژن‌ها از خود نشان دادند به‌عنوان نزدیک‌ترین آرایه‌ها در میان سایر اعضای این جنس شناخته شدند (هاشم‌زاده و همکاران، ۱۳۹۳). بنابراین به دلیل شباهت ریخت‌ظاهری این دو گونه و با توجه به این که تنها ویژگی‌های استخوانی گونه سیاه‌ماهی توئینی *C. damascina* توصیف شده توسط رضوی پور و همکاران (۱۳۹۳) در دسترس است، در این مطالعه توصیف دقیق ساختار اسکلتی گونه سیاه‌ماهی مرکزی *C. buhsei* ارائه گردید و سپس تفاوت‌های استخوان‌شناسی آن با گونه سیاه‌ماهی



خونی و عصبی باله دمی و پتریژیوفورهای باله پشتی) را می‌توان به‌عنوان صفات قابل تشخیص برای گونه *C. buhsei* ارائه نماید.

منابع

۱. جلیلی، پ.، ۱۳۹۴. فیلوژنی جنس‌های کپورماهیان ایران با استفاده از صفات استخوان‌شناسی. پایان‌نامه کارشناسی ارشد، دانشگاه تهران.
۲. رضوی پور، پ.؛ ایگدری، س. و پورباقر، ه.، ۱۳۹۳. مطالعه استخوان‌شناسی سیاه‌ماهی توتینی (*Capoeta damascina*) حوضه دجله. پژوهش‌های ماهی‌شناسی کاربردی. سال ۲، شماره ۳، صفحات ۱ تا ۱۶.
۳. رضوی پور، پ.، ۱۳۹۲. آرایه‌شناسی سیاه‌ماهی توتینی (*Capoeta damascina*) در آب‌های داخلی ایران با استفاده از صفات ریختی. پایان‌نامه کارشناسی ارشد، دانشگاه تهران.
۴. هاشم‌زاده سقرلو، ا.؛ عبدلی، ا.؛ پوراحمد، ر.؛ پوریا، م. و گلزاریان پور، پ.، ۱۳۹۳. تهیه بارکد ژنتیکی ماهیان جنس *Capoeta* در سرشاخه‌های کارون و دجله. ژنتیک نوین. سال ۹، شماره ۲، صفحات ۱ تا ۱۷۸.
۵. Abdoli, A., ۲۰۰۰. The Inland Water Fishes of Iran. Iranian Museum of Nature and Wildlife, Tehran. ۳۷۸ p.
۶. Alwan, N., ۲۰۱۰. Systematics, taxonomy, phylogeny and zoogeography of the *Capoeta damascina* species complex (Pisces: Teleostei: Cyprinidae) inferred from comparative morphology and molecular markers. PhD thesis, University of Beirut. ۲۸۶ p.
۷. Bianco, P.G. and Banareescu, P., ۱۹۸۲. A contribution to the knowledge of the Cyprinidae of Iran (Pisces, Cypriniformes). Cybium. Vol. ۶, No. ۲, pp: ۷۵-۹۶.
۸. Coad, B., ۲۰۱۵. Fresh water fishes of Iran. Retrieved from <http://www.briancoad.com>.
۹. Derzhavin, A.N., ۱۹۲۹. A note on fishes of the River Karaj (North Persia). Izvestiya Bakinskoi Ikhtologicheskoi Laboratorii. Vol. ۲, No. ۲, pp: ۶۹-۷۹.
۱۰. Esmaeili, H.R.; Babai, S.; Gholamifard, A.; Pazira, A.; Gholamhosseini, A. and Coad, B.W., ۲۰۱۵. Fishes of the Persis region of Iran: an updated checklist and Ichthyogeography. Iranian Journal of Ichthyology. Vol. ۲, No. ۳, pp: ۲۰۱-۲۲۳.
۱۱. Helfman, G.S.; Collette, B.B.; Facey, D.E. and Bowen, B.W., ۲۰۰۹. The diversity of fishes: Biology, Evolution, and Ecology. Blackwell Publishing, UK, Oxford. ۷۳۶ p.
۱۲. Rojo, A.L., ۱۹۹۱. Dictionary of evolutionary fish osteology, CRC Press. ۱۷۳ p.
۱۳. Jouladeh-Roudbar, A.; Vatandoust, S.; Eagderi, S.; Jafari Kenari, S. and Mousavi-Sabet, H., ۲۰۱۵. Freshwater fishes of Iran; an updated checklist. AACL Bioflux. Vol. ۸, No. ۶, pp: ۸۵۵-۹۰۹.
۱۴. Saadati, M.A.G., ۱۹۷۷. Taxonomy and distribution of the freshwater fishes of Iran. M.S. Thesis, Colorado State University, Fort Collins. ۲۱۲ p.
۱۵. Taylor, W.R. and Van Dyke, G.C., ۱۹۸۵. Revised procedures for staining and clearing small fishes and other vertebrates for bone and cartilage study. Cybium. Vol. ۹, pp: ۱۰۷-۱۱۹.
۱۶. Wossoughi, G., ۱۹۷۸. Contribution to systematics and zoogeography of Cyprinidae in the Middle East, with special consideration of Iran. Dissertation for the Doctoral Degree of the Department of Biology at the University of Hamburg. ۸۹ p.
۱۷. Wossoughi, G.H., ۱۹۹۸. On a collection of fresh water fishes from west of Jazmurian in southeastern Iran. Indian Journal of Fisheries. Vol. ۴۵, No. ۲, pp: ۲۲۱-۲۲۴.

اتصال دو استخوان فراپرویزنی و پیشانی به‌صورت زیگزگی است (رضوی پور و همکاران، ۱۳۹۳) در حالی که در گونه *C. buhsei* این اتصال صاف می‌باشد. استخوان آهیانه در گونه *C. damascina* دارای حاشیه دنداندار بوده، اما در *C. buhsei* این استخوان دارای حاشیه صاف است. تفاوت‌های دیگر مربوط به مجموعه استخوان‌های کمان رجلی و سایر بخش‌های مجسمه احشایی می‌باشد. در گونه مورد مطالعه استخوان رجلی خارجی در بخش قدامی و خلفی دارای پهنای برابر است اما در گونه *C. damascina* این استخوان در بخش خلفی پهن بوده و در بخش قدامی باریک‌تر می‌گردد. هم‌چنین در گونه *C. damascina* استخوان ساده دارای یک برجستگی جانبی-شکمی است اما در گونه *C. buhsei* این برجستگی مشاهده نمی‌شود.

حاشیه قدامی-خلفی استخوان زیرسرپوش آبخشی در گونه مورد مطالعه نسبت به گونه *C. damascina* توسعه یافته‌تر و نوک تیزتر می‌باشد. علاوه بر آن بخش قدامی استخوان قاعده‌ای لامی در گونه *C. buhsei* پهن‌تر بوده و دو گوشه قدامی-جانبی آن نوک تیزتر است، درحالی‌که در گونه *C. damascina* دو گوشه قدامی-جانبی این استخوان کند می‌باشد. استخوان دم‌لامی دارای تنوع حالات فراوان در بین جنس‌های کپورماهیان می‌باشد (جلیلی، ۱۳۹۴). براساس نتایج، حاشیه خلفی بخش افقی این استخوان برای جنس *Capoeta* یک صفت متمایزکننده گونه‌ای در این جنس می‌تواند محسوب گردد. این صفت دارای سه حالت صاف، مقعر یا برآمده بوده (جلیلی، ۱۳۹۴) که دو حالت صاف و برآمده به ترتیب در گونه‌های *C. damascina* (رضوی پور و همکاران، ۱۳۹۳) و *C. buhsei* مشاهده می‌شود. فرم خلفی‌ترین استخوان قاعده‌ای آبخشی نیز می‌تواند به‌عنوان صفت متمایزکننده بین گونه‌ای برای جنس سیاه‌ماهی محسوب شود. این استخوان در گونه *C. damascina* استوانه‌ای شکل بوده و در *C. buhsei* بخش میانی آن باریک‌تر از بخش قدامی و خلفی است.

به‌طور کلی اولین استخوان پتریژیوفور مبدایی (Proximal pterygiophore) در باله‌های پشتی و مخرجی در گونه مورد مطالعه کوتاه‌تر می‌باشد. اما در گونه *C. damascina* این بخش از استخوان خصوصاً در باله پشتی دارای یک بخش شکمی بسیار نوک تیز و کشیده می‌باشد. تفاوت مشاهده شده در باله دمی بیش‌تر مربوط به خارهای خونی و عصبی می‌باشد. بدین‌صورت که خارهای دومین جسم مهره باله‌دمی در گونه *C. buhsei* پهن بوده ولی در گونه *C. damascina* این شعاع‌ها باریک می‌باشند.

در نهایت براساس نتایج این مطالعه ویژگی‌های استخوانی شامل فرم استخوان‌های سرپوش آبخشی (زیرسرپوش آبخشی) و کمان لامی (استخوان‌های قاعده‌ای لامی و اوروهیال)، بخش‌های مختلف فک‌آویز (استخوان‌های ساده و رجلی خارجی) و عناصر مربوط به باله‌ها (خارهای