

بررسی تاثیر آلپورینول خوراکی بر ایسکمی رپرفیوژن یک طرفه کلیه چپ در سگ‌های بی‌هوش

- محمدامین شهبازی: سازمان جهادکشاورزی استان همدان، همدان، ایران
- نواب قبادی*: گروه علوم دامی، دانشکده کشاورزی، دانشگاه پیام نور، تهران، ایران

تاریخ دریافت: آبان ۱۳۹۷ تاریخ پذیرش: بهمن ۱۳۹۷

چکیده

برقراری مجدد جریان خون در کلیه ایسکمیک موجب آسیب بیش‌تر به بافت کلیه می‌شود به‌نظر می‌رسد که گزانتین اکسیداز، کاهش غیرقابل برگشت عملکرد میتوکندری، تخلیه انرژی (ATP) و فعال‌سازی آنزیم‌های پروتئولیتیک از عوامل تشدیدکننده ایسکمی کلیه‌ها هستند. هدف از مطالعه حاضر بررسی میکروسکوپی آلپورینول خوراکی بر نارسایی‌ها و ایسکمی یک‌طرفه کلیه چپ سگ است. در مطالعه حاضر از ۱۸ قلابه سگ نر بومی استفاده و به‌طور تصادفی در سه گروه ۶ تایی قرار گرفتند. گروه ۱: به‌عنوان شاهد، گروه ۲: ایسکمیک رپرفیوژن، گروه ۳: ایسکمیک رپرفیوژن با تجویز خوراکی آلپورینول به‌میزان ۱۰ میلی‌گرم به‌ازای کیلوگرم در روز تا ۱۴ روز متوالی بود. جهت بررسی ایسکمی رپرفیوژن یک‌طرفه کلیه چپ از مسیر شکمی-میانی استفاده شد سپس نمونه‌ها از طریق بیوپسی تحت هدایت اولتراسونوگرافی به‌منظور ارزیابی‌های میکروسکوپی مورد بررسی قرار گرفتند. نتایج نشان داد که افزایش ضخامت کپسول بومن، آسیب‌های شدید در سلول‌های اپی‌تلیال، بزرگ‌شدگی فضای لومن و بروز کست‌های هیالینی، نکروز سلولی و جداشدگی غشای پایه در کورتکس و مدولای خارجی، حضور سلول‌های التهابی در فضای میان‌بافتی، هموراژی و فیبروز وجود دارد. بنابراین طبق بررسی آلپورینول به‌عنوان مهارکننده گزانتین اکسیداز اثر رضایت‌بخش محافظتی در آسیب‌های ناشی از ایسکمیک رپرفیوژن ندارد ($P \geq 0/05$).

کلمات کلیدی: آلپورینول، ایسکمیک رپرفیوژن کلیه، رادیکال آزاد، سگ



مقدمه

ساعت رپرفیوژن برای مطالعات پاتولوژیک، نفرکتومی شد. نمونه‌های کلیه در بافر ۱۰٪ فرمالین فیکس و در پارافین قرار داده شدند و سپس نمونه‌های مذکور با ضخامت ۵ میکرون با روش هماتوکسیلین-ئوزین و مانسون تریکروم رنگ‌آمیزی شدند. به منظور ارزیابی آسیب‌های اینترستیشیال توبولی مانند: آتروفی توبولی، گشادشدگی ناشی از تشکیل کیست، دژنراسیون و نکروز اپیتلیال توبولی، التهاب بافت اینترستیشیال و فیبروز از مقیاس نیمه کمی (semiquantitative scale) استفاده شد و میزان آسیب گلومرولی و بین عدد ۰ تا ۴ طبقه‌بندی شدند که عدد صفر: کلیه نرمال، عدد ۱: آسیب خفیف (۰.۲۵٪)، عدد ۲: آسیب ملایم (۰.۵۰-۰.۲۶٪)، عدد ۳: آسیب شدید (۰.۷۵-۰.۵۱٪)، عدد ۴: آسیب در کل بافت کلیه (۰.۱۰۰-۰.۷۶٪) را نشان می‌داد. سپس اطلاعات مورد نظر و تعداد آسیب‌های گلومرولی ایجاد شده به صورت درصدی و با انتخاب تصادفی هر میدان دید و با بزرگ‌نمایی ۱۰۰ بررسی شدند. در نهایت نتایج به صورت $\text{mean} \pm \text{SE}$ و اطلاعات هیستولوژیک توسط Mann-Whitney U test و با معنی‌داری ($P \geq 0.05$) آنالیز شدند.

نتیجه

بررسی‌های میکروسکوپ نوری در گروه شاهد حاکی از سلول‌های توبولار و گلومرول نرمال است (شکل ۱). اما آسیب ایسکمیک القاشده کلیوی نشان از افزایش ضخامت کپسول بومن، آسیب‌های شدید در سلول‌های اپیتلیال، بزرگ‌شدگی فضای لومن و بروز کست‌های هیالینی، نکروز سلولی و جداسدگی غشای پایه در کورتکس و مدولای خارجی کلیه دارد. ضمناً، حضور سلول‌های التهابی در فضای میان بافتی، هموراژی و فیبروز چشمگیر بود (شکل ۲). حضور آسیب‌های مذکور در گروه ۳ دریافت‌کننده آلوپورینول تفاوت چندانی با گروه شاهد نداشت و بر خلاف تصور آلوپورینول تفاوت معنی‌داری در کاهش آسیب‌های ناشی از ایسکمی رپرفیوژن ایجاد نکرد، طوری که افزایش ضخامت غشا پایه گلومرول، هیپرتروفی سلول‌های شاخی اپیتلیال و اختلال عروق گلومرولی در شکل ۳ قابل ملاحظه است. تعداد آسیب‌های سلولی در گروه شاهد 1 ± 0.4 بود که مطابق با سن حیوانات نرمال محسوب می‌گردد که این مقدار در گروه دوم 3 ± 0.4 و در گروه سوم 2 ± 0.35 را نشان داد. مقادیر به دست آمده در جدول ۱ قابل ملاحظه است.

جدول ۱: مقایسه درصدی آسیب‌های گلومرولی در مدل‌های تجربی

گروه‌ها	درصد آسیب گلومرولی				کل درصد آسیب گلومرولی
	+۱	+۲	+۳	+۴	
شاهد	۴±۱	۳±۱	۰±۰	۰±۰	۴±۱
I/R	۴±۰/۳	۱۲±۰/۵	۱۳±۱/۵	۱۱±۰/۷	۴۰±۳
I/R+۱/Allopurinol	۵±۰/۲	۱۰±۰/۷	۱۱±۰/۷	۹±۰/۵	۳۵±۲

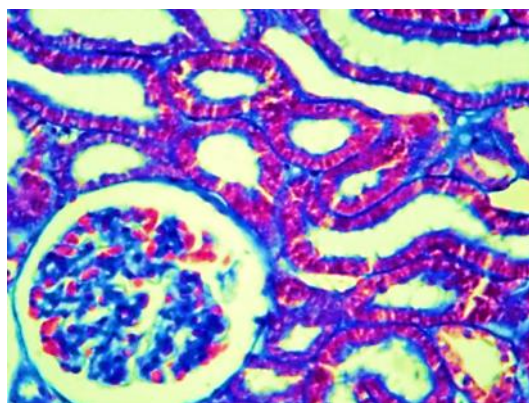
برقراری مجدد جریان خون در بافت ایسکمیک به‌طور متناقضی باعث آسیب بیش‌تر به آن بافت می‌شود که این فرآیند آسیب ایسکمی خون‌رسانی مجدد نامیده شده است و از عوامل ایجادکننده این آسیب، رادیکال‌های آزاد اکسیژنی هستند که به‌عنوان رادیکال هیدروکسیل مطرح می‌باشد (Kumar, ۲۰۰۷). یکی از دلایل عملکرد تاخیری کلیه پیوندی و افزایش رد پیوند، آسیب ایسکمی رپرفیوژن کلیه می‌باشد (Brenner, ۲۰۰۰). نشان داده شده است که گونه‌های فعال اکسیژن می‌توانند موجب اختلال عملکرد کلیه، کاهش فیلتراسیون گلومرولی و اختلال در عملکرد غربالی گلومرول‌ها شوند (Bird, ۲۰۰۵; Rhoden, ۲۰۰۲). آسیب‌های پاتوفیزیولوژیک اساسی در جریان آسیب ایسکمیک منجر به تخلیه ذخایر انرژی داخل سلولی و آسیب‌های مورفولوژیک، بیوشیمیایی و فیزیولوژیک می‌گردد (Bulkley, ۱۹۹۴). از طرفی کاهش منابع انرژی باعث افزایش مقادیر کلسیم داخل سلولی، کاهش عملکرد سلولی، افزایش حساسیت غشا سلولی و تولید توکسیک غشایی که به عنوان عوامل آسیب‌رسان در شرایط ایسکمی مطرح هستند (Greene, ۱۹۹۲). تعداد زیادی از تحقیقات علمی نقش رادیکال‌های سوپراکساید در آسیب‌های ایسکمیک کلیوی بیان شده است (Kumar, ۲۰۰۷). فعالیت گزانتین اکسیداز عامل اصلی در تولید رادیکال سوپراکساید بوده و از طرفی هم تولید این نوع رادیکال آزاد از گزانتین اکسیداز به عنوان عاملی مهم در آسیب‌های ناشی از ایسکمیک رپرفیوژن شناخته شده است در حالی که شواهد حکایت از این دارد که آلوپورینول به‌عنوان مهارکننده رقابتی گزانتین اکسیداز و جلوگیری‌کننده آسیب‌های ناشی از ایسکمیک رپرفیوژن در مطالعات بر روی معده، روده و قلب دارد (Stein, ۱۹۹۰). در مطالعه حاضر، اثر مهارکنندگی آلوپورینول بر روی گزانتین اکسیداز و تاثیرات احتمالی حفاظت آن روی ایسکمیک رپرفیوژن کلیه در سگ‌های بی‌هوش شده انجام شد.

مواد و روش‌ها

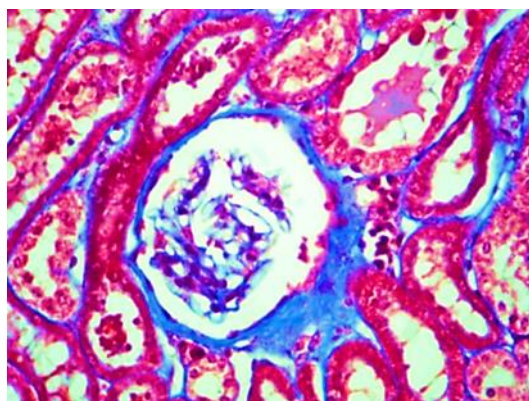
در مطالعه حاضر تعداد ۱۸ قلابه سگ نر بومی بالغ استفاده و به‌طور تصادفی در سه گروه ۶ تایی قرار گرفتند. گروه ۱: شاهد، گروه ۲: ایسکمیک رپرفیوژن، گروه ۳: ایسکمیک رپرفیوژن با تجویز خوراکی آلوپورینول به‌میزان ۱۰ میلی‌گرم به‌ازای هر کیلوگرم در روز تا ۱۴ روز متوالی. سگ‌های مورد مطالعه توسط آسه پرومازین و کتامین و با داروی تیوپنتال بی‌هوش شدند و به‌منظور جلوگیری از سایر عفونت‌ها از داروی سفالوسپورین استفاده شد. انسداد یک‌طرفه شریان کلیوی با رهیافت سلپوتومی شکمی - میانی در کلیه چپ انجام شد و بعد از ۱۴ روز تجویز خوراکی کلیه چپ به‌دنبال ۴۵ دقیقه ایسکمی و ۳

بحث

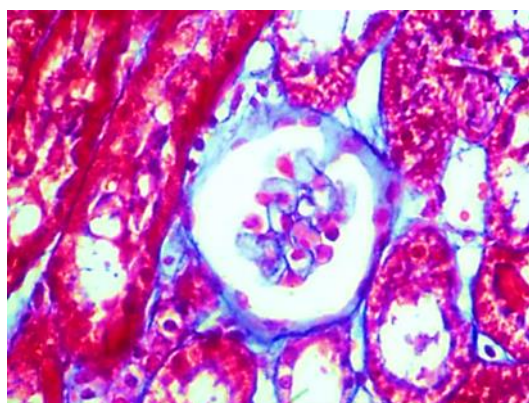
افزایش ضخامت کیسول بومن، آسیب‌های شدید در سلول‌های اپیتلیال، بزرگ شدگی فضای لومن و بروز کست‌های هیالینی، نکروز سلولی و جداسازی غشای پایه در کورتکس و مدولای خارجی، حضور سلول‌های التهابی در فضای میان بافتی، همورژی و فیبروز وجود دارد بنابراین طبق بررسی آلپورینول به‌عنوان مهارکننده گزانتین اکسیداز اثر رضایت‌بخش محافظتی در آسیب‌های ناشی از ایسکمیک رپرفیوژن ندارد ($P \geq 0.05$). طی مطالعه‌ای نشان داده شده است اگر سلول‌ها به‌طور برگشت‌پذیری دچار آسیب شوند فرایند برگشت مجدد خون باعث ترمیم می‌شود اما تحت شرایط خاصی مانند: اکسیژن‌رسانی و افزایش رادیکال‌های آزاد اکسیژن به‌وسیله سلول‌های پارانشیمی، اندوتلیال و لوکوسیت‌های ارتشاح یافته منجر به آسیب میتوکندریایی شده که ممکن است در اثر آسیب ایسکمیک مکانیسم‌های دفاعی سلول دچار اختلال شده و در نتیجه باعث تجمع بیش‌تر رادیکال‌های آزاد شود (Liebertal, ۱۹۹۷). رادیکال‌های آزاد اثرات مخربی بر روی تمام سلول‌ها دارند که پراکسیداسیون چربی‌ها یکی از این عوامل است که می‌تواند با آنتی‌اکسیدان‌ها آن‌ها را کنترل و یا حتی کاهش داد (Stein, ۱۹۹۰؛ Sunami, ۲۰۰۴؛ Zager, ۱۹۸۹). همان‌طور که نشان داده شده است گونه‌های فعال اکسیژن می‌توانند موجب آسیب به سلول‌های اندوتلیال، سلول‌های مزانشیمال گلوامرولی و سلول‌های اپیتلیال توبول‌های کلیوی شده و آپتوز را در این سلول‌ها القا نمایند (Bussmann, ۲۰۱۴؛ Guarneri, ۱۹۸۰). سلول‌های کلیوی دارای سیستم‌های آنتی‌اکسیدانتی متعددی (آنزیماتیک و غیر آنزیماتیک) همانند سوپراکسیددیسموتاز، کاتالاز، گلوکاتیون پراکسیداز، گلوکاتیون، کارتنوئیدها و توکوفرول‌ها می‌باشند که رادیکال‌های آزاد را مهار کرده و لذا آسیب اکسیداتیو را کاهش می‌دهند (Edelstein, ۱۹۹۷؛ Bonventre, ۱۹۹۳). مرگ سلولی به‌دنبال آسیب ایسکمیک-رپرفیوژن کلیوی در ارتباط نزدیک با رادیکال‌های سوپراکساید است. در این مطالعه آلپورینول به‌عنوان مهارکننده گزانتین اکسیداز و کنترل‌کننده استرس اکسیداتیو استفاده شد. آلپورینول به‌شکل درون سلولی اثر کرده و باعث تعدیل متابولیسم سلولی در بافت دچار ایسکمیک می‌گردد (Shaffer, ۱۹۸۷). آلپورینول مهارکننده آنزیم گزانتین اکسیداز است و از تبدیل هیپوگزانتین به گزانتین جلوگیری می‌کند. از طرفی در جریان ایسکمیک و محرومیت طولانی سلول از اکسیژن، گزانتین از متابولیسم آدنوزین منوفسفات ایجاد و تجمع پیدا می‌کند و در زمان برقراری مجدد جریان خون، گزانتین سوبسترای اصلی تولید رادیکال‌های آزاد از جمله یونیدروکسیل است که باعث آسیب سلولی می‌گردد. بنابراین آلپورینول می‌تواند با مهار سنتز گزانتین باعث کاهش آسیب سلولی در زمان رپرفیوژن شود



شکل ۱: سلول‌های توبولار و گلوامرول نرمال قبل از ایسکمیک رپرفیوژن کلیه



شکل ۲: بروز آسیب‌های شدید در گروه ایسکمیک رپرفیوژن - افزایش ضخامت کیسول بومن، آسیب‌های شدید در سلول‌های اپیتلیال، بزرگ شدگی فضای لومن و بروز کست‌های هیالینی، نکروز سلولی و جداسازی غشای پایه در کورتکس و مدولای خارجی



شکل ۳: گروه دریافت‌کننده آلپورینول به‌دنبال ایسکمیک رپرفیوژن - عدم تغییر معنی‌دار در نسبت به گروه ۲



۹. Erdely, A.; Freshour, G. and Baylis, M., 2004. Protection against puromycin aminonucleoside-induced chronic renal disease in the Wistar-Furth rat. *Am. J. Physiol. Renal Physiol.* Vol. 287, pp: 81-89.
 ۱۰. Greene, E. and Paller, M.S., 1992. Xanthine oxidase produces O₂- in post hypoxic injury of renal epithelial Cells. *Am. J. Physiol.* Vol. 263, pp: 251-255.
 ۱۱. Guarnieri, C.; Flamigini, F. and Calderera, C.M., 1980. Role of oxygen in the cellular damage induced by re-oxygenation of hypoxic heart. *J. Mol. Cell Cardiol.* Vol. 12, pp: 797-808.
 ۱۲. Kumar, A. and Fausto, M.B., 2007. Robbins pathology 8th edition andishe rafie press. pp: 10-52.
 ۱۳. Liebertal, W., 1977. Biology of acute renal failure. Therapeutic implications. *kidney. Int.* Vol. 52, pp: 1102-1115.
 ۱۴. Paller, M.S., 1998. Renal work, glutathione and susceptibility to free radical-mediated post-ischemic injury. *Kidney Int.* Vol. 33, pp: 843-849.
 ۱۵. Rhoden, E., 2002. Protective effect of allopurinol in the renal ischemia reperfusion in uninephrectomized rats. *General pharmacology.* Vol. 35, pp: 189-193.
 ۱۶. Shaffer, J.B.; Sutton, R.B. and Bewley, G.C., 1987. Isolation of a cDNA clone for murine catalase and analysis of an acatalasemic mutant. *J. Biol. Chem.* Vol. 262, pp: 12908-12911.
 ۱۷. Stein, H.J.; Hinder, R.A. and Oashuizen, M.M.J., 1990. Gastric mucosal injury caused by hemorrhagic shock and reperfusion Surgery. *Vol. 108,* pp: 467-474.
 ۱۸. Sunami, R., 2004. Acatalasemia sensitizes renal tubular epithelial cells to apoptosis and exacerbates renal fibrosis after unilateral ureteral obstruction. *Am. J. Physiol. Renal. Physiol.* Vol. 286, pp: 1030-1038.
 ۱۹. Zager, R.A. and Gmur, D.J., 1989. Effects of Xanthine oxidase inhibition on ischemic acute renal failure. *Acta J. Physiol.* Vol. 257, pp: 953-958.
- (Erdely, ۲۰۰۴؛ Shaffer, ۱۹۸۷). در این مطالعه مشاهده شد که تمام سگ‌های مورد مطالعه، به دنبال ایجاد ۴۵ دقیقه ایسکمی گرم کلیه، بدون استثنا دچار اختلال فعالیت کلیوی و نکرز حاد کلیوی شدند و آلوپورینول از ایجاد ATN جلوگیری نکرد و هر چند باعث تخفیف شدت آن شد اما به طور معنی داری آسیب ناشی از ایسکمی را کم نکرد ($P \geq 0.05$). این یافته‌ها، با نتایج کار Ahmadnia و همکاران (۲۰۰۷) مطابقت دارد که تفاوت معنی دار پاتولوژیکی در سگ‌های دریافت کننده آلوپورینول و کاپتوپریل مشاهده نشد. هم چنین، نتایج این تحقیق با نتایج کار Bussmann و همکاران (۲۰۱۴) قرابت داشته طوری که آلوپورینول اثر محافظتی بر آسیب ناشی از ایسکمی رپرفیوژن در کلیه رت‌ها نداشت (Defraigne, ۱۹۹۵).
- افزایش ضخامت کیسول بومن، آسیب‌های شدید در سلول‌های اپیتلیال، بزرگ شدگی فضای لومن و بروز کست‌های هیالینی، نکرز سلولی و جداسدگی غشای پایه در کورتکس و مدولای خارجی، حضور سلول‌های التهابی در فضای میان بافتی، همورژی و فیبروز وجود دارد. بنابراین طبق بررسی آلوپورینول به عنوان مهارکننده گزانتین اکسیداز اثر رضایت بخش محافظتی در آسیب‌های ناشی از ایسکمیک رپرفیوژن ندارد.

منابع

۱. Ahmadnia, H.; Kalantary, M.R.; Deluoeci, M.K.H. and Imani, M.M., 2007. protective effect of allopurinol and captopiril in warm ischemic reperfusion in dog. *Medical Journal of Mashhad.* Vol. 49, pp: 357-366.
۲. Bird, J.E.; Milhoan, K.; Wilson, C.B.; Young, S.G.; Mundy, C.A.; Parthasarathy, S. and Blantz, R.C., 2005. Ischemic acute renal failure and antioxidant therapy in the rat: The relation between glomerular and tubular Dysfunction. *J. Clin. Invest.* Vol. 81, pp: 1630-1638.
۳. Bonventre, J.V., 1993. Mechanisms of ischemic acute renal failure. *Kidney Int.* 1987. Vol. 43, pp: 1160-1178.
۴. Brenner, B.M., 2000. Text book of the kidney 6th edition. Philadelphia: Wb Saunders, Co. pp: 1201-1260.
۵. Bulkley, G.B., 1994. Reactive oxygen metabolites and reperfusion injury: aberrant triggering of reticuloendotelial function. *Lancet.* Vol. 344, pp: 934-935.
۶. Bussmann, A.R.; MartonFilho, M.A.; Módolo, M.P.; Módolo, R.P.; Amado, P.; Domingues, M.A. and Castiglia, Y.M., 2014. Effect of allopurinol on the kidney function, histology and injury biomarker (NGAL, IL 18) levels in uninephrectomised rats subjected to ischaemia-reperfusion injury. *Acta Cir Bras.* Vol. 29, pp: 515-521.
۷. Defraigne, J.O.; Pincemail, J.; Detry, O.; Franssen, C.; Meurisse, M. and Limet, R., 1995. Variations of glutathione and vitamin E concentrations after hypothermic storage in Euro-Collins solution and reperfusion of the rabbit kidney. *Transplant; Proc.* Vol. 27, pp: 2783-2785.
۸. Edelstein, C.L.; Ling, H. and Schrier, R.W., 1997. The nature of renal cell injury. *Kidney Int.* Vol. 51, pp: 1341-1351.

